FIPGuanambi | Afya

Procedimento Operacional Padrão – POP

HAM II

(Habilidades e Atitudes Médicas)

FIPGuanambi | Afya

ELABORAÇÃO	Gabriel Alves Ferreira	2022.1
1ª REVISÃO	Charles Neris Moreira Keyla Iane Donato Brito Costa	2022.2
2ª REVISÃO	Keyla Iane Donato Brito Costa Pablo Luiz Santo Couto	2023.2
3ª REVISÃO	Janne Jéssica de Souza Alves Kelle Araújo Nascimento Alves Roberta Gonçalves Mota	2024.1

RESPONSÁVEL TÉCNICO	Alan Rodrigues de Azevedo

FIPGuanambi | Afya

SUMÁRIO

POP 01 - SUPORTE BÁSICO DE VIDA....4

POP 02 - ENGASGO EM ADULTOS, CRIANÇAS E BEBÊS....10

POP 03 - ESCALA DE COMA DE GLASGOW....12

POP 04 - EXAME NEUROLÓGICO....16

POP 05 - EXAME FÍSICO DAS MAMAS....20

POP 06 - EXAME FÍSICO GINECOLÓGICO....24

POP 07 - EXAME DE SENSIBILIDADES....28

POP 08 - EXAME FÍSICO DO SISTEMA LOCOMOTOR - MEMBRO SUPERIOR....33

POP 09 - EXAME FÍSICO DO SISTEMA LOCOMOTOR - MEMBRO INFERIOR....38

POP 10 - REVISÃO DE EXAME FÍSICO GERAL E MENSURAÇÃO DE SINAIS VITAIS....42

POP 11 - ANAMNESE DO SISTEMA ENDÓCRINO....44

POP 12 - EXAME FÍSICO DO SISTEMA ENDÓCRINO....47

POP 13 - EXAME FÍSICO MOTOR PARTE 1....51

POP 14 - EXAME FÍSICO MOTOR PARTE 2....57

POP 15 - ANAMNESE E EXAME FÍSICO DO SISTEMA GENITAL MESCULINO...66

POP 16 - SISTEMA URINÁRIO E EXAME FÍSICO DO ABDOME....69

POP 17 - RCP EM PEDIATRIA....73

1 Executantes

Discentes sob a supervisão do docente.

2 Objetivo

- ✓ Executar o Suporte Básico de Vida para adultos.
- ✓ Executar o protocolo de suporte de vítima do engasgo.

3 Responsabilidade

- ➢ Técnicos do laboratório: execução das atividades conforme estabelecidas neste documento.
- ➢ Alunos: execução das atividades conforme estabelecidas neste documento.
- ➢ Professor: execução das atividades conforme estabelecidas neste documento.
- ➢ Responsável técnico: supervisão, orientação e treinamento dos envolvidos quanto a rotina estabelecida neste procedimento.

4 Materiais e/ou Equipamentos

- DEA com pás adulto
- Manequim de reanimação
- Datashow
- Pocket Mask com válvula unidirecional
- Macas
- Luvas
- Ambu adulto

5 Procedimento

A ressuscitação cardiopulmonar (RCP), como a conhecemos hoje, foi desenvolvida no final dos anos 1950 e 1960. Elam e Safar descreveram a técnica e os benefícios da ventilação boca a boca em 1958. Kouwenhoven, Knickerbocker e Jude posteriormente descreveram os benefícios das compressões torácicas externas, que em combinação com a ventilação boca-a-boca formam a base da RCP moderna. A desfibrilação externa, descrita pela primeira vez em 1957 por Kouwenhoven, desde então foi incorporada às diretrizes de ressuscitação de suporte básico de vida (BLS).

O SBV consiste em ressuscitação cardiopulmonar e, quando disponível, desfibrilação com desfibriladores externos automáticos (DEA). As chaves para a sobrevivência da parada cardíaca súbita (PCS) são o reconhecimento e o tratamento precoces, especificamente, o início imediato de uma RCP excelente e a desfibrilação precoce.

- Conceitos-chave para BLS:

- Reconheça a parada cardíaca súbita (PCS) o mais rápido possível, observando falta de resposta ou respiração ausente/gasping (frequentemente descrita como respiração que não parece normal). Interpretar erroneamente as respirações agônicas como um sinal de respiração estável em vez de parada cardíaca é provavelmente um dos principais contribuintes para atrasos no tratamento (RCP e desfibrilação precoce) e, portanto, para resultados ruins.

- Para o socorrista leigo, inicie a RCP assim que o paciente estiver em parada cardíaca. Realizar RCP em um paciente não responsivo que não está em parada cardíaca tem poucas consequências adversas, enquanto não realizar RCP em um paciente que está em parada cardíaca provavelmente contribuirá para um resultado ruim.

- Os profissionais de saúde podem realizar uma verificação do pulso carotídeo por não mais de 10 segundos antes de iniciar a RCP em um paciente que não responde. Novamente, é muito melhor errar do lado de iniciar a RCP se houver alguma questão de ausência de pulso.

- Realize uma RCP **excelente** – “empurre forte, empurre rápido” (mas não muito forte nem muito rápido) – com atenção contínua à qualidade das compressões torácicas e à frequência das ventilações.
- Minimize as interrupções na RCP.
- Use um desfibrilador externo automático assim que houver um disponível.
- Ative os serviços médicos de emergência ou a equipe de parada cardíaca o mais rápido possível.

A sobrevida do paciente na SCA depende principalmente do início imediato de RCP excelente e desfibrilação precoce.

- Atendimento à adulto vítima de PCR (incluindo o uso do DEA):

- Verificar a segurança do local.
- Checar a responsividade - Chamar pela pessoa e tocar os ombros.
- Chamar ajuda: Ligue para o SAMU (192), pedir o DEA.
- Checar a respiração e o pulso simultaneamente (Checar o pulso carotídeo colocando os dedos indicador, médio e anelar na borda do mm ECM).
- Iniciar compressões (Joelhos afastados / Mãos entrelaçadas / Região hipotênar colocada na região inferior do esterno / Braços estendidos com 90 graus acima da vítima. Movimentos com o tronco e não com flexão do braço.
- Compressões – 30 compressões.
- Abertura de vias aéreas (Inclinação da cabeça / Elevação do queixo / Oclui as narinas).
- Faz 2 ventilações de 1 segundo cada e observa a elevação do Tórax.
- Instala o DEA - Coloca as pás na posição anterolateral.
- Se afasta quando o DEA emite o sinal - “analisando o ritmo cardíaco, não toque no paciente”.
- Aplicar o choque quando o DEA emite o sinal - “choque recomendado, afaste-se do paciente”.
- Reinicia as compressões logo após o choque.
- Após 2 minutos realizar o rodízio dos socorristas.

- Após a vítima recuperar a consciência colocá-la em posição de recuperação (DLE - Perna esquerda em extensão e joelho direito fletida. Cabeça sobre o braço esquerdo e braço direito fletido).

- Atendimento à adulto vítima de PCR (usando pocketmask ou dispositivo bolsa válvula máscara e DEA).

- Verificar a segurança do local.
- Checar a responsividade - Chamou pela pessoa e tocou os ombros.
- Chamar ajuda: Ligue para o SAMU (192), pediu o DEA.
- Checar a respiração e o pulso simultaneamente (Checou o pulso carotídeo colocando os dedos indicador, médio e anelar na borda do mm ECM).
- Iniciou compressões (Joelhos afastados / Mãos entrelaçadas / Região hipotênar colocada na região inferior do esterno (se com uma mão, neste caso, a outra fica na fronte), braços estendidos com 90 graus acima da vítima. Movimentos com o tronco e não com flexão do braço.
- Compressões – 30 compressões (um socorrista).
- Abertura de vias aéreas (Inclinação da cabeça / Elevação do queixo / Oclui as narinas). se ambu/pocketmask, posicionar a máscara adequadamente (técnica do “C” e do “E”).
- Faz 2 ventilações de 1 segundo cada e observa a elevação do Tórax.
- Instala o DEA - Coloca as pás na posição anterolateral.
- Se afasta quando o DEA emite o sinal - “analisando o ritmo cardíaco, não toque no paciente”.
- Aplica o choque quando o DEA emite o sinal - “choque recomendado, afaste-se do paciente”.
- Reinicia as compressões logo após o choque.
- Após 2 minutos realizou o rodízio dos socorristas.
- Após a vítima recuperar a consciência colocou-a em posição de recuperação (DLE - Perna esquerda em extensão e joelho direito fletida. Cabeça sobre o braço esquerdo e braço direito fletido.

- Atendimento a adulto vítima de uma parada respiratória (incluindo o uso do AMBU)

- Verificou a segurança do local.
- Checou a responsividade - Chamou pela pessoa e tocou os ombros.
- Chamou ajuda: Ligue para o SAMU (192), pediu o DEA.
- Checou a respiração e o pulso simultaneamente (Checou o pulso carotídeo colocando os dedos indicador, médio e anelar na borda do mm ECM).
- Abertura de vias aéreas (Inclinação da cabeça / Elevação do queixo / Oclui as narinas / se ambu – posicionou a máscara adequadamente).
- Faz 1 ventilações a cada 6 segundos e observa a elevação do Tórax.
- Após 2 minutos realiza a checagem do pulso.
- Se pulso ausente iniciar compressões (Joelhos afastados / Mãos entrelaçadas / Região hipotênar colocada na região inferior do esterno / Braços estendidos com 90 graus acima da vítima. Movimentos com o tronco e não com flexão do braço.
- Compressões – 30 compressões (um socorrista).
- Abertura de vias aéreas (Inclinação da cabeça / Elevação do queixo / Oclui as narinas / se ambu / pocketmask – posicionar a máscara adequadamente.
- Faz 2 ventilações de 1 segundo cada e observa a elevação do Tórax.
- Instala o DEA - Coloca as pás na posição anterolateral.
- Se afasta quando o DEA emite o sinal - “analisando o ritmo cardíaco, não toque no paciente”.
- Aplica o choque quando o DEA emite o sinal - “choque recomendado, afaste-se do paciente”.
- Reinicia as compressões logo após o choque.
- Após 2 minutos realizou o rodízio dos socorristas (nesse momento pode-se checar o pulso central também segundo a SBC,2019).
- Após a vítima recuperar a consciência colocou-a em posição de recuperação (DLE - Perna esquerda em extensão e joelho direito fletida. Cabeça sobre o braço esquerdo e braço direito fletido.

6 Referências

BICKLEY, Lynn S.; SZILAGYI, Peter G. Bates: propedêutica médica. 13. ed. Rio de Janeiro: Guanabara Koogan, 2022. recurso online. ISBN 978-85-277-3846-0. Disponível em: <https://integrada.minhabiblioteca.com.br/reader/books/9788527738484> Acesso em: 09 de maio de 2023.
McGEE, S. Evidence-Based Physical Diagnosis. 5 ed. Elsevier.
PORTO, C. C. Semiologia Médica. 8. ed. Rio de Janeiro: Guanabara Koogan, 2019. recurso online. ISBN 978-85-277-3498-1. Disponível em: <https://integrada.minhabiblioteca.com.br/reader/books/9788527734998>. Acesso em: 09 de maio de 2023.
PORTO, C. C.; PORTO, A.L. Exame Clínico. 8. ed. Rio de Janeiro: Guanabara Koogan, 2017. recurso online. ISBN 978-85-277-3103-4. Disponível em: <https://integrada.minhabiblioteca.com.br/reader/books/9788527731034> Acesso em: 09 de maio de 2023.

PROCEDIMENTO OPERACIONAL PADRÃO

ENGASGO EM ADULTOS, CRIANÇAS E BEBÊS	POP - 02

1 Executantes

Discentes sob a supervisão do docente.

2 Objetivo

- ✓ Reconhecer uma situação de engasgo em adultos, crianças e bebês.
- ✓ Demonstrar a Manobra de Heimlich em adultos, crianças e bebês.
- ✓ Identificar sinais de desobstrução das vias aéreas.

3 Responsabilidade

- ➢ Técnicos do laboratório: execução das atividades conforme estabelecidas neste documento.
- ➢ Alunos: execução das atividades conforme estabelecidas neste documento.
- ➢ Professor: execução das atividades conforme estabelecidas neste documento.
- ➢ Responsável técnico: supervisão, orientação e treinamento dos envolvidos quanto a rotina estabelecida neste procedimento.

4 Materiais e/ou Equipamentos

- Manequim de simulação
- Datashow e computador
- Macas

5 Procedimento

1. Início da aula com discussão da atividade proposta.
2. Reconhecer uma situação de engasgo em adultos, crianças e bebês.
3. Demonstrar a Manobra de Heimlich em adultos, crianças e bebês.
4. Identificar sinais de desobstrução das vias aéreas.

6 Referências

BICKLEY, Lynn S.; SZILAGYI, Peter G. Bates: propedêutica médica. 13. ed. Rio de Janeiro: Guanabara Koogan, 2022. recurso online. ISBN 978-85-277-3846-0. Disponível em: <https://integrada.minhabiblioteca.com.br/reader/books/9788527738484> Acesso em: 09 de maio de 2023.
McGEE, S. Evidence-Based Physical Diagnosis. 5 ed. Elsevier.
PORTO, C. C. Semiologia Médica. 8. ed. Rio de Janeiro: Guanabara Koogan, 2019. recurso online. ISBN 978-85-277-3498-1. Disponível em: <https://integrada.minhabiblioteca.com.br/reader/books/9788527734998>. Acesso em: 09 de maio de 2023.
PORTO, C. C.; PORTO, A.L. Exame Clínico. 8. ed. Rio de Janeiro: Guanabara Koogan, 2017. recurso online. ISBN 978-85-277-3103-4. Disponível em: <https://integrada.minhabiblioteca.com.br/reader/books/9788527731034> Acesso em: 09 de maio de 2023.

PROCEDIMENTO OPERACIONAL PADRÃO

ESCALA DE COMA DE GLASGOW POP - 03

1 Executantes

Discentes sob a supervisão do docente.

2 Objetivo

- ✓ Executar a Escala de Coma de Glasgow.

3 Responsabilidade

- ➢ Técnicos do laboratório: execução das atividades conforme estabelecidas neste documento.
- ➢ Alunos: execução das atividades conforme estabelecidas neste documento.
- ➢ Professor: execução das atividades conforme estabelecidas neste documento.
- ➢ Responsável técnico: supervisão, orientação e treinamento dos envolvidos quanto a rotina estabelecida neste procedimento.

4 Materiais e/ou Equipamentos

- Manequim de simulação
- Luvas nitrílicas
- Datashow e computador
- Macas
- Atores (2)
- Lanterna clínica

5 Procedimento

Estupor e coma são estados clínicos em que os pacientes têm a capacidade de resposta prejudicada (ou não respondem) à estimulação externa e são difíceis de despertar ou não podem ser despertados. Coma é definido como "irresponsividade inexorável". Um paciente alerta tem um estado normal de excitação. Os termos "estupor", "letargia" e "obnubilação" referem-se a estados entre alerta e coma. Esses descritores imprecisos geralmente não devem ser usados em situações clínicas sem qualificação adicional.

Uma alteração na excitação representa uma emergência aguda com risco de vida, exigindo intervenção imediata para preservação da vida e da função cerebral. Embora discutidos separadamente aqui, a avaliação e o gerenciamento são realizados em conjunto na prática.

Nível de consciência — É mais útil descrever o comportamento espontâneo do paciente e as respostas a estímulos do que usar termos como "estupor" ou "obnubilado". Até o coma tem um espectro de respostas possíveis.

A despertabilidade é avaliada por ruído (por exemplo, gritos no ouvido) e estimulação somatossensorial. Pressionar o nervo supraorbital (aspecto medial da crista supraorbital) ou o ângulo da mandíbula, ou apertar o trapézio, pode ter um rendimento maior do que o atrito esternal e a pressão ungueal mais comumente usados. Respostas importantes incluem vocalização, abertura dos olhos e movimento dos membros.

A Escala de Coma de Glasgow (ECG) demonstra uma hierarquia de respostas em cada uma dessas áreas, que refletem a gravidade do coma. A GCS é útil como um índice da profundidade da consciência prejudicada e para o prognóstico, mas não auxilia no diagnóstico de coma. O mais recente sistema de pontuação Full Outline of UnResponsiveness (FOUR) tem algumas vantagens para pacientes intubados.

Escala de Coma de Glasgow — A GCS classifica a gravidade do coma de acordo com três categorias de responsividade: abertura dos olhos, respostas motoras e verbais. Com boa confiabilidade inter observador e facilidade de uso, a GCS de admissão tem sido associada à previsão de prognóstico para uma série de condições, incluindo traumatismo cranioencefálico, hemorragia

subaracnóidea e meningite bacteriana. A intubação e o uso de drogas sedativas interferem em sua utilidade; por esta razão, é útil obter um GCS na admissão antes dessas intervenções. A GCS não é útil para o diagnóstico de coma.

Glasgow Coma Scale (GCS)

	Score
Eye opening	
Spontaneous	4
Response to verbal command	3
Response to pain	2
No eye opening	1
Best verbal response	
Oriented	5
Confused	4
Inappropriate words	3
Incomprehensible sounds	2
No verbal response	1
Best motor response	
Obeys commands	6
Localizing response to pain	5
Withdrawal response to pain	4
Flexion to pain	3
Extension to pain	2
No motor response	1
Total	

The GCS is scored between 3 and 15, 3 being the worst and 15 the best. It is composed of three parameters: best eye response (E), best verbal response (V), and best motor response (M). The components of the GCS should be recorded individually; for example, E2V3M4 results in a GCS score of 9. A score of 13 or higher correlates with mild brain injury, a score of 9 to 12 correlates with moderate injury, and a score of 8 or less represents severe brain injury.

UpToDate®

6 Referências

BICKLEY, Lynn S.; SZILAGYI, Peter G. Bates: propedêutica médica. 13. ed. Rio de Janeiro: Guanabara Koogan, 2022. recurso online. ISBN 978-85-277-3846-0. Disponível em: <https://integrada.minhabiblioteca.com.br/reader/books/9788527738484> Acesso em: 09 de maio de 2023.
McGEE, S. Evidence-Based Physical Diagnosis. 5 ed. Elsevier.
PORTO, C. C. Semiologia Médica. 8. ed. Rio de Janeiro: Guanabara Koogan, 2019. recurso online. ISBN 978-85-277-3498-1. Disponível em: <https://integrada.minhabiblioteca.com.br/reader/books/9788527734998>. Acesso em: 09 de maio de 2023.
PORTO, C. C.; PORTO, A.L. Exame Clínico. 8. ed. Rio de Janeiro: Guanabara Koogan, 2017. recurso online. ISBN 978-85-277-3103-4. Disponível em: <https://integrada.minhabiblioteca.com.br/reader/books/9788527731034> Acesso em: 09 de maio de 2023.

PROCEDIMENTO OPERACIONAL PADRÃO

EXAME NEUROLÓGICO POP - 04

1 Executantes

Discentes sob a supervisão do docente.

2 Objetivo

- ✓ Executar o exame físico neurológico.
- ✓ Treinar Habilidades de Comunicação.

3 Responsabilidade

- ➢ Técnicos do laboratório: execução das atividades conforme estabelecidas neste documento.
- ➢ Alunos: execução das atividades conforme estabelecidas neste documento.
- ➢ Professor: execução das atividades conforme estabelecidas neste documento.
- ➢ Responsável técnico: supervisão, orientação e treinamento dos envolvidos quanto a rotina estabelecida neste procedimento.

4 Materiais e/ou Equipamentos

- Estesiômetro
- Diapasão
- Lanternas Clínicas
- Martelos de reflexo de Babinski
- Macas
- Luvas

5 Procedimento

A maioria das informações necessárias para localizar uma lesão em pacientes com queixas neurológicas pode ser obtida através de uma anamnese cuidadosa. Mesmo características que normalmente são consideradas como achados de exames podem ser deduzidas se as perguntas certas forem feitas. Como exemplo, para investigar a sensação de temperatura, pode-se perguntar aos pacientes se eles têm algum problema para detectar a temperatura da água. Com relação à discriminação de toque fino, os pacientes podem ser questionados se têm problemas para tirar a moeda correta ou outros objetos de seus bolsos. O senso de posição pode ser explorado perguntando se os pacientes têm problemas para saber onde estão seus pés no acelerador do carro e nos pedais de freio.

Sensação facial (NC V) — Tocar levemente a testa direita do paciente uma vez e repita no lado oposto. Perguntar ao paciente se os dois estímulos foram iguais. Repetir este procedimento na bochecha e no queixo. Isso geralmente é um teste adequado. Em algumas circunstâncias, o teste deve ser repetido aplicando uma leve pressão com um alfinete. Lembrar que o ângulo da mandíbula e bochecha vizinha não é suprido pelo nervo trigêmeo, mas sim pelo grande nervo auricular e pelas raízes nervosas C2 - C3. Acima da orelha, o limite posterior do território do nervo trigêmeo confina com o território do nervo occipital menor e, superiormente, do nervo occipital maior.

O teste do reflexo da córnea não é necessário rotineiramente, mas é útil em pacientes não cooperativos ou quando o restante do exame sugere que pode haver um problema com a sensação ou força facial. É testado fazendo com que o paciente olhe para a extrema esquerda, depois toque a córnea direita do paciente com um fino fio de algodão (introduzido da direita do paciente, fora do campo de visão) e observe o piscar reflexivo que ocorre em cada olho. O processo é então repetido com o olho esquerdo.

Músculos da mastigação (NC V) — Fazer com que o paciente abra a mandíbula contra resistência e, em seguida, feche a mandíbula contra resistência. Fazer o paciente mover o queixo de um lado para o outro.

Músculos da expressão facial (NC VII) — Fazer com que o paciente abra e feche bem os olhos. Observar se os cílios estão enterrados igualmente nos dois lados e se você pode abrir um dos olhos manualmente. Em seguida, fazer com que o paciente olhe para cima e enrugue a testa; observar se os dois lados estão igualmente enrugados. Fazer o paciente sorrir e observar se um lado do rosto é ativado mais rapidamente ou mais completamente do que o outro.

Audição (NC VIII) — Para um exame à beira do leito, geralmente é suficiente realizar uma avaliação auditiva rápida, mantendo os dedos a alguns centímetros da orelha do paciente e esfregando-os suavemente. Alternativamente, pode levantar a mão como uma tela de som e pedir ao paciente para repetir alguns números que são sussurrados atrás da mão, enquanto bate ritmicamente no ouvido oposto para evitar que o paciente contribua. Cada orelha deve ser testada separadamente.
A maioria dos livros-texto defende os testes de Weber e Rinne para distinguir a perda auditiva condutiva da surdez neurossensorial.

Teste de Weber: Colocar a base de um diapasão batido na ponte da testa, nariz ou dentes. Em um teste normal, não há lateralização do som. Com perda condutiva unilateral, o som lateraliza em direção ao ouvido afetado. Com perda neurossensorial unilateral, o som lateraliza para o lado normal ou com melhor audição.

Teste de Rinne: Colocar a base de um diapasão batido no osso mastóide atrás da orelha. Pedir ao paciente que indique quando o som não for mais ouvido. Mova o garfo (mantido na base) ao lado da orelha e pergunte se agora é audível. Em um teste normal, AC > BC; paciente pode ouvir garfo no ouvido. Com perda condutiva, BC > AC; paciente não ouvirá garfo no ouvido.

Função vestibular (NC VIII) — A função vestibular periférica pode ser avaliada pela observação da marcha e equilíbrio, bem como pelo aparecimento de nistagmo espontâneo e/ou eliciado (se presente).
Movimento palatino (NC IX e X) — Pedir ao paciente para dizer "aaah" ou bocejo e observe se os dois lados do palato se movem completa e simetricamente. O

palato é mais facilmente visualizado se o paciente estiver sentado ou em pé, em vez de em decúbito dorsal.

Geralmente, não há necessidade de testar o reflexo de vômito em um exame neurológico de triagem. Quando há motivos para suspeitar de uma sensação ou força palatina reduzida, o reflexo pode ser verificado observando a resposta quando você toca a faringe posterior de um lado com um cotonete e comparando-a com a resposta eliciada ao tocar o outro lado. Cerca de 20% dos indivíduos normais não têm reflexo de vômito; o teste é mais informativo quando as respostas são assimétricas.

Disartria (NC IX, X e XII) — A disartria é um comprometimento das funções motoras necessárias para a produção da fala; não é um distúrbio de linguagem. Quando o paciente falar, observar erros de articulação, anormalidades na qualidade da voz e irregularidades de frequência ou ritmo.

Rotação da cabeça/elevação do ombro (NC XI) — Fazer com que o paciente vire a cabeça totalmente para a esquerda. Coloque a mão no lado esquerdo do queixo e peça ao paciente que resista enquanto você tenta virar a cabeça para a direita. Palpe o músculo esternocleidomastóideo direito com a outra mão ao mesmo tempo. Repetir esta manobra na outra direção para testar o esternocleidomastóideo esquerdo. Para testar a elevação do ombro, peça ao paciente para encolher os ombros enquanto você resiste ao movimento com as mãos.

Movimento da língua (NC XII) — Fazer o paciente projetar a língua e movê-la rapidamente de um lado para o outro. Pedir ao paciente para empurrar a língua contra a bochecha esquerda de dentro da boca enquanto você empurra contra ela de fora, depois faça o mesmo no lado direito da boca.

6 Referências

BICKLEY, Lynn S.; SZILAGYI, Peter G. Bates: propedêutica médica. 13. ed. Rio de Janeiro: Guanabara Koogan, 2022. recurso online. ISBN 978-85-277-3846-0. Disponível em: <https://integrada.minhabiblioteca.com.br/reader/books/9788527738484> Acesso em: 09 de maio de 2023.
McGEE, S. Evidence-Based Physical Diagnosis. 5 ed. Elsevier.
PORTO, C. C. Semiologia Médica. 8. ed. Rio de Janeiro: Guanabara Koogan, 2019. recurso online. ISBN 978-85-277-3498-1. Disponível em: <https://integrada.minhabiblioteca.com.br/reader/books/9788527734998>. Acesso em: 09 de maio de 2023.
PORTO, C. C.; PORTO, A.L. Exame Clínico. 8. ed. Rio de Janeiro: Guanabara Koogan, 2017. recurso online. ISBN 978-85-277-3103-4. Disponível em: <https://integrada.minhabiblioteca.com.br/reader/books/9788527731034> Acesso em: 09 de maio de 2023.

PROCEDIMENTO OPERACIONAL PADRÃO

EXAME FÍSICO DAS MAMAS POP - 05

1 Executantes

Discentes sob a supervisão do docente.

2 Objetivo

- ✓ Executar o Exame Físico das Mamas.

3 Responsabilidade

- Técnicos do laboratório: execução das atividades conforme estabelecidas neste documento.
- Alunos: execução das atividades conforme estabelecidas neste documento.
- Professor: execução das atividades conforme estabelecidas neste documento.
- Responsável técnico: supervisão, orientação e treinamento dos envolvidos quanto a rotina estabelecida neste procedimento.

4 Materiais e/ou Equipamentos

- Manequim de simulação para mamas
- Luvas nitrílicas
- Datashow
- Macas

5 Procedimento

Exame físico — O exame das mamas inclui ambas as mamas e as bacias nodais do pescoço, parede torácica e ambas as axilas e faz parte de um exame físico completo.

Inspeção — O paciente deve ser examinado tanto na posição ortostática quanto na posição supina. A paciente deve ser despida da cintura para cima, permitindo ao examinador visualizar e inspecionar as mamas. O exame das mamas é iniciado com a paciente sentada com os braços relaxados. A paciente é então solicitada a levantar os braços acima da cabeça para que a parte inferior das mamas possa ser inspecionada. Finalmente, o paciente deve colocar as mãos nos quadris e pressionar para contrair os músculos peitorais para que quaisquer outras áreas de retração possam ser visualizadas. A inspeção da mama inclui:

- Assimetria – Observe o contorno e contorno da mama para quaisquer áreas protuberantes.
- Alterações na pele – Verifique se há ondulações ou retração, edema, ulceração, eritema ou aparência eczematosa, como pele escamosa, espessada e crua.
- Mamilos – Avalie a simetria, inversão ou retração, secreção mamilar ou crostas.

Palpação — Após cuidadosa inspeção, proceda à palpação dos linfonodos regionais e das mamas.

- Exame dos linfonodos regionais – Enquanto o paciente está sentado, os linfonodos regionais são examinados, com atenção para as bacias nodais cervical, supraclavicular, infraclavicular e axilar. O melhor exame dos nódulos axilares requer que o paciente relaxe os ombros e permita que o examinador apoie o braço enquanto a axila é palpada. Isso permite o relaxamento dos músculos latíssimo e peitoral para facilitar a palpação no alto da axila. É importante observar a presença de quaisquer nódulos palpáveis e suas características, sejam eles macios e móveis ou firmes, duros, macios, fixos ou emaranhados.
- Exame das mamas – O exame bimanual das mamas é realizado com a paciente ainda na posição sentada, apoiando a mama suavemente com uma mão e examinando a mama com a outra. O exame é finalizado com a paciente em decúbito dorsal, com o braço ipsilateral levantado acima da cabeça. Isso permite que o examinador alise o tecido mamário contra o peito do paciente. Às vezes, é útil fazer a paciente rolar sobre o quadril contralateral para achatar a parte lateral da mama.

Toda a mama deve ser examinada, incluindo o tecido mamário que compreende a cauda axilar de Spence, que se estende lateralmente em direção à axila. Para ter certeza de que todo o tecido mamário está incluído no exame, é melhor cobrir uma área retangular delimitada pela clavícula superiormente, pelo esterno medialmente, pela linha axilar média lateralmente e pela caixa torácica inferior inferiormente.

A técnica de exame deve ser sistemática, utilizando círculos concêntricos, abordagem radial ou tiras verticais. A palpação deve ser feita com as pontas dos dedos e não com as pontas dos dedos. Movimentos circulares com pressão leve, média e profunda garantem a palpação de todos os níveis do tecido mamário. Uma mão estabiliza a mama enquanto a outra é usada para realizar o exame.

Documentação — A localização da massa, bem como qualquer anormalidade encontrada no exame, deve ser documentada com precisão. O tamanho de qualquer massa deve ser medido em centímetros e sua localização, mobilidade e consistência registradas. É útil registrar a localização de qualquer anormalidade documentando tanto a posição na mama quanto a distância em centímetros da aréola. Desta forma, a localização precisa pode ser facilmente identificada em exames de acompanhamento subsequentes pelo examinador inicial, bem como por outros profissionais.

O sistema "relógio" pode ser usado para documentação, comparando a mama com um relógio e usando a localização no relógio para indicar a localização de uma lesão (por exemplo, posição de 1 hora). Todo o exame deve ser documentado de forma clara e completa em detalhes, incluindo negativos significativos, mesmo que seja completamente normal. A distância do mamilo ou da borda radial da aréola pode ser usada para documentar a localização da massa.

Momento do exame – Em pacientes na pré-menopausa, o exame das mamas é melhor realizado quando a estimulação hormonal das mamas é minimizada, o que geralmente ocorre sete a nove dias após o início da menstruação em

mulheres na pré-menopausa. No entanto, a avaliação de uma massa clinicamente suspeita não deve ser influenciada pela fase do ciclo menstrual.

6 Referências

BICKLEY, Lynn S.; SZILAGYI, Peter G. Bates: propedêutica médica. 13. ed. Rio de Janeiro: Guanabara Koogan, 2022. recurso online. ISBN 978-85-277-3846-0. Disponível em: <https://integrada.minhabiblioteca.com.br/reader/books/9788527738484> Acesso em: 09 de maio de 2023.
McGEE, S. Evidence-Based Physical Diagnosis. 5 ed. Elsevier.
PORTO, C. C. Semiologia Médica. 8. ed. Rio de Janeiro: Guanabara Koogan, 2019. recurso online. ISBN 978-85-277-3498-1. Disponível em: <https://integrada.minhabiblioteca.com.br/reader/books/9788527734998>. Acesso em: 09 de maio de 2023.
PORTO, C. C.; PORTO, A.L. Exame Clínico. 8. ed. Rio de Janeiro: Guanabara Koogan, 2017. recurso online. ISBN 978-85-277-3103-4. Disponível em: <https://integrada.minhabiblioteca.com.br/reader/books/9788527731034> Acesso em: 09 de maio de 2023.

PROCEDIMENTO OPERACIONAL PADRÃO

EXAME FÍSICO GINECOLÓGICO POP - 06

1 Executantes

Discentes sob a supervisão do docente.

2 Objetivo

- ✓ Executar o Exame Físico Ginecológico.

3 Responsabilidade

- Técnicos do laboratório: execução das atividades conforme estabelecidas neste documento.
- Alunos: execução das atividades conforme estabelecidas neste documento.
- Professor: execução das atividades conforme estabelecidas neste documento.
- Responsável técnico: supervisão, orientação e treinamento dos envolvidos quanto a rotina estabelecida neste procedimento.

4 Materiais e/ou Equipamentos

- Espéculos
- Manequim para o exame físico ginecológico
- Datashow
- Macas
- Luvas

5 Procedimento

Os pacientes individuais variam tremendamente em seu conhecimento e conforto com seus próprios corpos. Enquanto alguns podem ser bastante abertos ao divulgar suas preocupações sexuais, reprodutivas e genitais, outros acharão essas discussões embaraçosas ou socialmente inadequadas. Assim, é

essencial que os provedores mantenham uma abordagem sensível e sem julgamento durante esse encontro.

É particularmente importante evitar fazer suposições sobre o histórico de um paciente; como exemplo, que um paciente é sexualmente ativo ou heterossexual.

Deve-se iniciar a história com uma pergunta aberta que desperte as preocupações ginecológicas da paciente. Os pacientes devem ser encorajados a descrever a situação com suas próprias palavras e sem interrupções frequentes. Manter contato visual, acenar com a cabeça e esclarecer brevemente os pontos importantes transmitem a atenção do profissional para os problemas do paciente. O provedor pode então fazer perguntas para prosseguir com a avaliação.

Obstetric history

History of any pregnancies
History of miscarriages, terminations, or ectopic pregnancies
History of assisted reproduction
For each pregnancy carried:
Date of delivery
Gestational age at delivery
Mode of delivery with indication for operative delivery
Maternal complications, such as hypertension or diabetes
Fetal complications, such as growth restriction, anomalies, or stillbirth
Delivery or operative complications
Neonatal problems
Current health of children

UpToDate®

- História Sexual
- Contracepção atual e passado
- Histórico de Citologia Cervical
- Sintomas atuais ou história de infecções pélvicas, vaginais ou vulvares
- História da Citologia Cervical (Papanicolau)
- Sintomas de prolapso de órgãos pélvicos ou incontinência urinária ou anal.
- Histórico de procedimentos ginecológicos

- Triagem de violência por parceiro íntimo.
- A região habitual é a dor abdomino pélvica;
- Pode ser contínua, paroxística ou relacionada com o ciclo menstrual;
- É grande a importância das causas não ginecológicas
- A caracterização da dor pélvica deve incluir o tempo de início, duração, localização, qualidade e gravidade. A relação da dor com a menstruação, atividade física ou atividade sexual e o alívio da dor com analgésicos, contraceptivos hormonais ou mudança de posição são componentes úteis da história da dor.

Coleta de amostras — Para obter células do colo do útero:

- Use a espátula para raspar circunferencialmente a ectocérvice (para amostras de base líquida, use uma espátula de plástico em vez de uma espátula de madeira; madeira ou plástico são bons para esfregaços convencionais). A amostragem da ectocérvice antes da endocérvice minimizará o sangramento durante a coleta da amostra. A obscuridade de sangue na amostra interfere mais na interpretação de esfregaços de Papanicolau convencionais do que em amostras de base líquida.
- Insira a escova endocervical na endocérvice de modo que as cerdas mais próximas do examinador sejam inseridas ao nível do orifício cervical externo. Gire o pincel 180 graus para obter uma amostra.
- Alternativamente, se for usada uma vassoura, insira as cerdas centrais na endocérvice com as cerdas externas em contato com a ectocérvice. Gire a vassoura na mesma direção por cinco voltas.

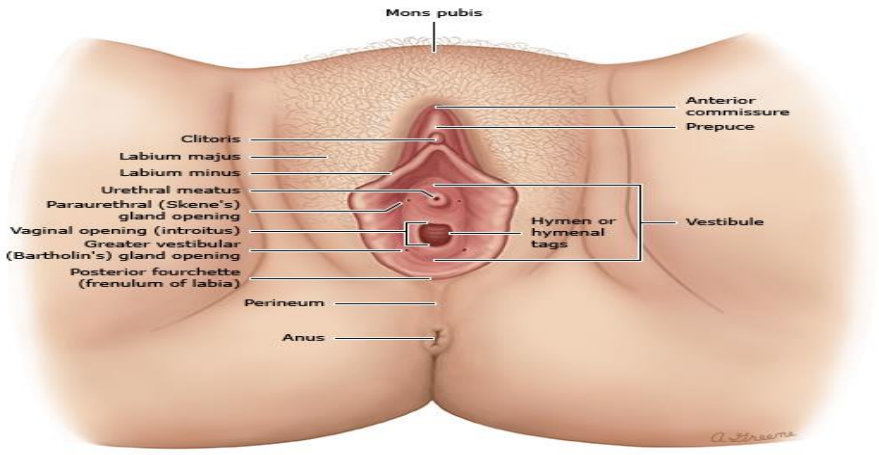

- A paciente deve ser colocada em posição ginecológica;
- A inspeção em repouso examina vulva, períneo e ânus;
- Terminada a inspeção em repouso, o examinador solicita a paciente fazer esforço semelhante ao de evacuar ou de urinar, observando se há protusão da parede vaginal.
- Exame especular: que tem como finalidade inicial a coleta de material citológico, bacteriológico, cristalização e muco cervical.

Teste do ácido Acético: Consiste na embrocação do colo do útero, da vagina e da vulva com solução de ácido acético a 5%. As áreas com intensa atividade nuclear, são coradas de branco que deverão ser biopsiadas.

6 Referência

BICKLEY, Lynn S.; SZILAGYI, Peter G. Bates: propedêutica médica. 13. ed. Rio de Janeiro: Guanabara Koogan, 2022. recurso online. ISBN 978-85-277-3846-0. Disponível em: <https://integrada.minhabiblioteca.com.br/reader/books/9788527738484> Acesso em: 09 de maio de 2023.
McGEE, S. Evidence-Based Physical Diagnosis. 5 ed. Elsevier.
PORTO, C. C. Semiologia Médica. 8. ed. Rio de Janeiro: Guanabara Koogan, 2019. recurso online. ISBN 978-85-277-3498-1. Disponível em: <https://integrada.minhabiblioteca.com.br/reader/books/9788527734998>. Acesso em: 09 de maio de 2023.
PORTO, C. C.; PORTO, A.L. Exame Clínico. 8. ed. Rio de Janeiro: Guanabara Koogan, 2017. recurso online. ISBN 978-85-277-3103-4. Disponível em: <https://integrada.minhabiblioteca.com.br/reader/books/9788527731034> Acesso em: 09 de maio de 2023.

PROCEDIMENTO OPERACIONAL PADRÃO

EXAME DE SENSIBILIDADES POP - 07

1 Executantes

Discentes sob a supervisão do docente.

2 Objetivo

- ✓ Executar o Exame de Sensibilidades, Sinais Meníngeos e Sinais Radiculares.

3 Responsabilidade

- Técnicos do laboratório: execução das atividades conforme estabelecidas neste documento.
- Alunos: execução das atividades conforme estabelecidas neste documento.
- Professor: execução das atividades conforme estabelecidas neste documento.
- Responsável técnico: supervisão, orientação e treinamento dos envolvidos quanto a rotina estabelecida neste procedimento.

4 Materiais e/ou Equipamentos

- Algodão
- Pincel
- Datashow
- Macas
- Luvas nitrílicas
- Diapasão 128 vibrações
- Palitos
- Estesiômetro

5 Procedimento

O exame sensorial envolve testar primeiro as modalidades sensoriais primárias (isto é, toque leve, dor e temperatura, vibração, senso de posição articular) e depois as funções sensoriais discriminativas (isto é, estereognosia, grafestesia, localização de pontos, discriminação de dois pontos e extinção). Os primeiros testam a integridade das vias sensoriais aferentes, enquanto os últimos testam a capacidade dos córtices sensoriais e de associação para analisar e interpretar a entrada sensorial.

O exame sensorial é frequentemente a parte mais frustrante do exame neurológico. As instruções muitas vezes devem ser repetidas várias vezes ou mais antes que os pacientes entendam o que estão sendo solicitados a fazer. Esta parte do exame também é cansativa e um pouco desconfortável para os pacientes. Por essas razões, o exame sensorial costuma ser uma das últimas coisas que testo.

Toque leve - Para testar a sensação de toque leve, peça ao paciente que feche os olhos e diga se você está tocando a mão esquerda, a mão direita ou ambas simultaneamente. Repita isso várias vezes, usando um único toque leve aplicado às vezes no aspecto medial da mão e às vezes no aspecto lateral. Observe se o paciente falha consistentemente em detectar estimulação em um local. Observe também se o paciente consistentemente "extingue" o estímulo em um lado do corpo quando ambos os lados são estimulados simultaneamente. Em seguida, toque o paciente uma vez levemente na face medial de cada mão simultaneamente e pergunte se eles sentem o mesmo. Faça a mesma pergunta para o aspecto lateral de cada mão. Se alguma anormalidade for detectada, estenda sua região de teste proximalmente no membro para mapear a área precisa da anormalidade.

Dor/temperatura - Ao se preparar para testar a sensação de dor e temperatura, explique ao paciente que você tocará cada dedo com a ponta afiada ou cega de um alfinete de segurança e demonstre cada um. Em seguida, com os olhos do paciente fechados, toque levemente a face palmar do polegar com a ponta afiada do alfinete e peça ao paciente para dizer "afiado" ou "chato". Repita isso para cada dedo de cada mão, geralmente usando a ponta afiada, mas incluindo um estímulo maçante em cada mão para ter certeza de que o paciente está

prestando atenção. Em seguida, toque o paciente com o alfinete uma vez levemente na face medial de cada mão e pergunte se ele se sente igualmente afiado. Faça a mesma pergunta para o aspecto lateral de cada mão. Se alguma anormalidade for detectada, estenda sua região de teste proximalmente no membro para mapear a área precisa da anormalidade. Realize testes análogos nos pés. Descarte o alfinete em um recipiente para "cortantes" contaminados.

Geralmente não é necessário testar tanto a dor quanto a temperatura; qualquer um será suficiente. Você pode testar a temperatura de forma análoga à dor; um estímulo razoável é a parte plana de um diapasão depois de imerso em água fria e seco.

Sentido de posição articular - Com o dedo e o polegar de uma mão, estabilize a articulação interfalângica distal do polegar esquerdo do paciente, segurando-a nas faces medial e lateral. Com o dedo e o polegar da outra mão, segure os aspectos medial e lateral da ponta do polegar e mova-o ligeiramente para cima ou para baixo. Faça com que o paciente feche os olhos e identifique a direção do movimento. Repita várias vezes. A maioria dos pacientes normais pode identificar movimentos de alguns graus ou menos. Realize testes análogos do polegar direito e dos dois dedos grandes do pé do paciente. Se forem detectadas anormalidades, prossiga para articulações mais proximais no mesmo membro até encontrar uma articulação onde o sentido de posição esteja intacto.

O teste de Romberg também ajuda a avaliar o senso de posição. Faça com que o paciente fique de pé com os dois pés juntos e observe se o paciente consegue manter o equilíbrio após fechar os olhos.

Vibração - O sentido de vibração pode ser testado batendo levemente um diapasão de 128 Hz contra uma superfície sólida para produzir uma leve vibração (silenciosa). Com os olhos do paciente fechados, segure a extremidade não vibratória do diapasão firmemente na articulação interfalângica distal do polegar esquerdo do paciente e pergunte ao paciente se a vibração é detectável. Deixe a vibração diminuir até que o paciente não a detecte mais, então aplique o diapasão no seu próprio polegar para ver se você ainda consegue sentir alguma vibração. Repita este teste no polegar direito do paciente e nos dois dedos grandes do pé.

Para um dos membros, pare a vibração antes de aplicar o diapasão no membro para ter certeza de que o paciente está prestando atenção. Caso contrário, esclareça ao paciente que você está interessado apenas na vibração real, não apenas na pressão. Se alguma anormalidade for detectada, aplique o diapasão nas articulações progressivamente mais proximais até encontrar uma onde a vibração é detectada normalmente.

Grafesthesia - Para testar a grafestesia, peça ao paciente para fechar os olhos e identificar um número de 0 a 9 que você desenhou em seu dedo indicador usando uma caneta esferográfica. Repita com vários outros números e compare com a outra mão. Raramente há necessidade de testar a grafestesia nos pés.

Estereognosia - Para testar a estereognosia, peça ao paciente para fechar os olhos e identificar um pequeno objeto (por exemplo, níquel, moeda de dez centavos, moeda de um centavo, chave, clipe de papel) que você coloca em sua mão direita. Teste a mão esquerda da mesma maneira.

Discriminação de dois pontos - A **discriminação** de dois pontos é a capacidade de reconhecer dois pontos aplicados simultaneamente à pele como distintos de um único ponto.

Para testar isso, os pacientes (com os olhos fechados) são solicitados a discriminar entre o toque de um ou dois estímulos aplicados simultaneamente (por exemplo, pontos de um paquímetro) na pele, geralmente em um dedo. A distância inicial entre os dois pontos aplicados é diminuída gradualmente a partir de um teste inicial em cerca de 2 cm até que o paciente não consiga mais distinguir entre dois pontos, determinando a distância mais curta na qual dois pontos podem ser distinguidos.

Os valores normativos variam de acordo com a idade e a localização da região testada. Crianças e adultos jovens (até 39 anos) podem distinguir dois pontos a 4 mm de separação, enquanto adultos com idade superior a 80 anos podem não ser capazes de distinguir dois pontos a menos de 8,5 mm. O limiar normal para discriminação de dois pontos é de vários centímetros nas costas.

Localização de déficits sensoriais - Os caminhos para diferentes modalidades sensoriais se cruzam em diferentes níveis no sistema nervoso, tornando-os muito úteis para localizar lesões. Ao contrário da distinção entre UMN e lesões do neurônio motor inferior nas vias motoras, não há realmente nenhum achado

de exame que ajude a confinar uma lesão a uma porção específica de uma via sensorial.

Para a maioria dos problemas de localização, o conhecimento preciso dos campos sensoriais de nervos periféricos específicos e raízes nervosas é desnecessário. Geralmente é suficiente lembrar o seguinte:

- A sensação viaja do polegar e do dedo indicador pela raiz nervosa C6, do dedo médio pela raiz C7 e do quarto e quinto dedos pela raiz C8.
- Para o restante da extremidade superior, a inervação da raiz "se espalha" da mão.
- Esses padrões de inervação cobrem os aspectos anterior e posterior da extremidade superior. Os dermátomos da extremidade superior são detalhada.
- O **dermátomo L5** inclui o **dedo grande do pé** e a **perna** lateral inferior.
- O dermátomo **S 1 inclui o** dedo do pé e **a** sola do pé. As raízes L4, L3 e L2 cobrem a região em leque medial e proximal do dermátomo L5. O dermátomo S2 se estende do dermátomo S1 até a parte de trás da perna. Os dermátomos das extremidades inferiores são detalhados.
- O nervo mediano transmite a sensação de todos os dedos, exceto o quinto dedo e metade do quarto, que são servidos pelo nervo ulnar. Esses territórios nervosos estendem-se proximalmente até o punho na face palmar da mão. Na face dorsal, o território do nervo ulnar ainda se estende até o punho, mas o território do nervo mediano desaparece no território do nervo radial nas articulações metacarpais das falanges.
- O nervo fibular comum inerva a lateral da perna e o dorso do pé; o nervo tibial inerva a sola.

6 Referências

BICKLEY, Lynn S.; SZILAGYI, Peter G. Bates: propedêutica médica. 13. ed. Rio de Janeiro: Guanabara Koogan, 2022. recurso online. ISBN 978-85-277-3846-0. Disponível em: <https://integrada.minhabiblioteca.com.br/reader/books/9788527738484> Acesso em: 09 de maio de 2023.
McGEE, S. Evidence-Based Physical Diagnosis. 5 ed. Elsevier.
PORTO, C. C. Semiologia Médica. 8. ed. Rio de Janeiro: Guanabara Koogan, 2019. recurso online. ISBN 978-85-277-3498-1. Disponível em: <https://integrada.minhabiblioteca.com.br/reader/books/9788527734998>. Acesso em: 09 de maio de 2023.
PORTO, C. C.; PORTO, A.L. Exame Clínico. 8. ed. Rio de Janeiro: Guanabara Koogan, 2017. recurso online. ISBN 978-85-277-3103-4. Disponível em: <https://integrada.minhabiblioteca.com.br/reader/books/9788527731034> Acesso em: 09 de maio de 2023.

PROCEDIMENTO OPERACIONAL PADRÃO

EXAME FÍSICO DO SISTEMA LOCOMOTOR - MEMBRO SUPERIOR POP - 08

1 Executantes

Discentes sob a supervisão do docente.

2 Objetivo

- ✓ Executar o exame físico do aparelho locomotor – membro superior – Ombro, cotovelo e mão.

3 Responsabilidade

- Técnicos do laboratório: execução das atividades conforme estabelecidas neste documento.
- Alunos: execução das atividades conforme estabelecidas neste documento.
- Professor: execução das atividades conforme estabelecidas neste documento.
- Responsável técnico: supervisão, orientação e treinamento dos envolvidos quanto a rotina estabelecida neste procedimento.

4 Materiais e/ou Equipamentos

- Estesiômetro
- Fitas métricas
- Macas
- Datashow
- Martelo de reflexo de Babinsk
- Martelo de reflexo de Buck
- Peças anatômicas do membro superior
- Luvas P, M e G

5 Procedimento

Na avaliação do sistema locomotor superior é importante durante anamnese valorizar a identificação, idade, procedência, raça do paciente. A idade: ajuda no reconhecimento das doenças mais comuns nas diferentes faixas etárias (displasias ósseas, raquitismo, neoplasias ósseas). Quanto ao sexo, a osteocondrite do quadril é frequente no sexo masculino, enquanto a osteoporose predomina no sexo feminino.

Importante investigar localização da dor, duração, intensidade, caráter, presença de fatores agravantes e atenuantes. A dor óssea costuma ser relata como profunda, surda ou intensa. Pode ter como característica ser uma dor noturna, e melhorar quando o paciente está em uso de AINEs.

Importante salientar na avaliação do sistema locomotor superior que os ligamentos glenoumerais servem como estabilizadores estáticos primários. Eles incluem os ligamentos glenoumeral superior, médio e inferior. O manguito rotador serve como estabilizador dinâmico primário. Como tal, uma função primária do manguito rotador é manter a cabeça do úmero dentro da glenoide ("soquete") da articulação, permitindo total mobilidade. O manguito rotador é composto por quatro músculos (supraespinhal, infraespinhal, subescapular e redondo menor) que formam um manguito ao redor da cabeça do úmero, ao qual esses músculos se ligam.

O Ombro

No exame físico do ombro iniciar pela inspeção e observar a postura e a aparência geral do paciente, o que às vezes permite entender a causa da disfunção do ombro ou fatores subjacentes que podem estar contribuindo para seus sintomas. No cenário de lesão aguda, a defesa e a imobilização autoimposta do braço sugerem lesão significativa. Observar a maneira como o paciente tira o casaco ou veste uma bata de exame.

A postura do paciente é muitas vezes reveladora. pós observar a postura e o aspecto geral do paciente, inspecione a região do ombro em busca de alguma anormalidade.

Palpar os ombros sistematicamente, comparando cada lado. Começar pelo pescoço para descartar patologia cervical. Em pacientes com trauma no ombro, a palpação suave pode ser usada para identificar áreas de sensibilidade ou deformidade focal. Como exemplos, um degrau na clavícula seria consistente com uma fratura, enquanto a sensibilidade na articulação acromioclavicular (AC) sugere uma lesão do ligamento AC. A luxação glenoumeral anterior pode se manifestar como uma concavidade palpável no espaço subacromial juntamente com uma proeminência óssea anteriormente (da cabeça umeral deslocada).

Na avaliação de amplitude de movimento do ombro é necessário avaliar a flexão, extensão, abdução, adução, rotação externa, rotação interna, abdução horizontal e adução horizontal.

Para avaliar a adução, o paciente é solicitado a estender a mão sobre o peito e tocar o ombro oposto. Para avaliar a rotação externa e abdução, o paciente é solicitado a alcançar atrás da cabeça e tocar a ponta medial superior da escápula oposta. Um paciente com função normal pode atingir aproximadamente o nível do processo espinhoso de T4. Para avaliar a rotação interna e adução, o paciente é solicitado a alcançar as costas e tocar a ponta inferior da escápula oposta.

O teste de Jobe avalia a função do supraespinal. O paciente coloca um braço reto em cerca de 90 graus de abdução e 30 graus de flexão para frente, e então gira internamente o ombro completamente. O clínico então tenta aduzir o braço enquanto o paciente resiste. Dor sem fraqueza sugere tendinopatia; dor com fraqueza é consistente com ruptura do tendão.

Teste de Gerber: Para avaliação da rotação externa do supraespinhal, pede-se ao paciente para colocar a mão atrás das costas, e após isso empurra-se a mão contra a resistência.

Teste de Neer: eleva-se o membro em rotação medial. É positivo quando o paciente refere dor.

O teste Hawkins Kennedy é usado para avaliar o impacto do ombro. Neste teste o clínico estabiliza o ombro com uma mão e, com o cotovelo do paciente

fletido a 90 graus, roda internamente o ombro com a outra mão. A dor no ombro provocada pela rotação interna representa um teste positivo.

O COTOVELO

O exame do cotovelo começa com uma inspeção sistemática. Procurar edema nas articulações, descoloração, atrofia, hipopigmentação e assimetria, atrofia de tecidos moles.

Palpação - Palpar a articulação radioumeral para determinar a presença de um derrame ou sensibilidade focal. As regiões epicondilares lateral e medial são palpadas para sensibilidade com o cotovelo flexionado a 90 graus. A sensibilidade local é a característica marcante da epicondilite lateral e medial, respectivamente.

Na amplitude de movimento do cotovelo avaliar a posição neutra, pronação e supinação, flexão e extensão dos cotovelos.

Teste de Cozen: cotovelo flexionado, punho fletido. Mão do paciente fechada, fazendo extensão do punho contra a resistência. Cotovelo em extensão, e faz-se a extensão do punho contra a resistência

Em pacientes com suspeita de compressão do nervo ulnar, bater o dedo sobre o sulco ulnar ou túnel cubital pode reproduzir os sintomas do paciente (sinal de Tinel positivo). Um sinal positivo obtido no cotovelo medial geralmente consiste em dor lancinante ou dormência sentida no quarto (anular) e quinto (mindinho) dedo; a resposta deve ser distintamente diferente do lado oposto.

A MÃO

Fazer a inspeção e palpação das mãos. Avaliar a amplitude de movimentos: A amplitude de movimento é avaliada abrindo e fechando a mão. Testar a função geral da mão pode ajudar a distinguir um processo musculoesquelético focal que afeta uma articulação ou dedo de condições reumatológicas sistêmicas, determinar o número de articulações afetadas e avaliar a gravidade da condição.

Teste de força: Flexão e extensão resistida – A flexão e extensão resistida de uma articulação individual, mantendo os outros dedos estendidos, ajudará na avaliação da função dos tendões. Uma incapacidade completa de flexão em uma articulação está mais provavelmente relacionada a uma falha mecânica de um tendão (ou seja, dedo em martelo com ruptura do tendão extensor), mas também pode ocorrer por causas neurológicas, particularmente se vários tendões em uma distribuição característica estiverem envolvidos.

Força de preensão – A preensão fornece uma medida objetiva da integridade e força dos músculos intrínsecos da mão e dos músculos do antebraço. A força de preensão pode ser estimada grosseiramente pela preensão manual dos dedos do examinador.

6 Referências

BICKLEY, Lynn S.; SZILAGYI, Peter G. Bates: propedêutica médica. 13. ed. Rio de Janeiro: Guanabara Koogan, 2022. recurso online. ISBN 978-85-277-3846-0. Disponível em: <https://integrada.minhabiblioteca.com.br/reader/books/9788527738484> Acesso em: 09 de maio de 2023.
McGEE, S. Evidence-Based Physical Diagnosis. 5 ed. Elsevier.
PORTO, C. C. Semiologia Médica. 8. ed. Rio de Janeiro: Guanabara Koogan, 2019. recurso online. ISBN 978-85-277-3498-1. Disponível em: <https://integrada.minhabiblioteca.com.br/reader/books/9788527734998>. Acesso em: 09 de maio de 2023.
PORTO, C. C.; PORTO, A.L. Exame Clínico. 8. ed. Rio de Janeiro: Guanabara Koogan, 2017. recurso online. ISBN 978-85-277-3103-4. Disponível em: <https://integrada.minhabiblioteca.com.br/reader/books/9788527731034> Acesso em: 09 de maio de 2023.

PROCEDIMENTO OPERACIONAL PADRÃO

EXAME FÍSICO DO SISTEMA LOCOMOTOR - MEMBRO INFERIOR POP - 09

1 Executantes

Discentes sob a supervisão do docente.

2 Objetivo

- ✓ Executar o exame físico do aparelho locomotor – membro inferior – Quadril, joelho e tornozelo.

3 Responsabilidade

- ➢ Técnicos do laboratório: execução das atividades conforme estabelecidas neste documento.
- ➢ Alunos: execução das atividades conforme estabelecidas neste documento.
- ➢ Professor: execução das atividades conforme estabelecidas neste documento.
- ➢ Responsável técnico: supervisão, orientação e treinamento dos envolvidos quanto a rotina estabelecida neste procedimento.

4 Materiais e/ou Equipamentos

- Álcool
- Algodão
- Fitas métricas
- Macas
- Datashow
- Martelo de reflexo de Babinsk
- Martelo de reflexo de Buck
- Diapasões
- Peças anatômicas do membro inferior
- Luvas P, M e G

5 Procedimento

As avaliações de amplitude de movimento são usadas para determinar a mobilidade e detectar assimetrias ou dor. A avaliação da abdução passiva do quadril é mais fácil com o paciente em decúbito dorsal. Abduza uma perna levantando o tornozelo, enquanto mantém o outro tornozelo fixo no lugar. A abdução normal é de aproximadamente 45 graus. A adução é testada usando as mesmas pegadas, trazendo uma perna ao longo do corpo, e normalmente é de 20 a 30 graus, embora o movimento possa ser limitado por abdutores apertados. A flexão do quadril é avaliada fazendo com que o paciente traga ambos os joelhos em direção ao peito; normal é de aproximadamente 120 graus. A avaliação da rotação interna e externa do quadril é realizada passivamente, flexionando o quadril e o joelho a 90 graus e, em seguida, girando interna e externamente o quadril. A rotação interna normal do quadril é de 20 a 35 graus; rotação externa normal é de 30 a 70 graus.

O teste de FABER consiste na flexão do quadril e joelho, com adução AB e rotação externa no quadril, de modo que o tornozelo de uma perna fique em cima do joelho oposto (uma configuração de figura quatro). A força é aplicada para baixo no joelho dobrado e no quadril oposto, causando extensão na articulação sacroilíaca ipsilateral à perna dobrada.

Teste de Trendelemburg: Normalmente, a pélvis permanece nivelada quando o paciente fica em uma perna. Ao ficar de pé sobre a perna afetada, a pelve se inclina para baixo em direção ao lado não afetado devido à fraqueza do músculo glúteo no lado afetado (lado direito no paciente anormal). Enquanto observa o paciente por trás, peça ao paciente que levante a perna (ou seja, flexione o quadril e o joelho simultaneamente). Um teste positivo é aquele em que a pelve cai mais de 2 cm e é indicativo de fraqueza dos abdutores do quadril contralaterais. A fraqueza pode ser devido à fraqueza ou tendinopatia do músculo glúteo médio, ou à compressão dos nervos lombares que suprem esses músculos.

O teste de Thomas é usado para avaliar a tensão nos flexores do quadril e extensores do joelho. Se os flexores do quadril estiverem tensos, a coxa da extremidade pendente se inclina em direção ao teto; se os extensores do joelho estiverem tensos, a perna pendente se inclina para longe da mesa de exame. O

paciente na fotografia demonstra extensores de joelho e flexores de quadril apertados.

No exame do joelho é necessário realizar a inspeção que consiste na avaliação da marcha, presença de equimose, presença de edema, atrofia muscular ou manchas na pele.

Na palpação do joelho: A linha articular anterior é facilmente palpada colocando os polegares nos recessos apenas inferolateral e inferomedial à patela. Os cistos poplíteos são massas cheias de líquido originadas da cápsula articular do joelho ("cisto de Baker"), bursas dos músculos circundantes (bursite semimembranosa ou bursite gastrocnêmia) ou tecido sinovial que envolve os numerosos tendões e nervos da região.

A amplitude de movimento do joelho é descrita como "ativa" (realizada sob o controle muscular voluntário do paciente) ou "passiva" (o médico movimenta a articulação enquanto o paciente não exerce nenhum controle voluntário). Razões comuns para diminuição do movimento ativo, mas passivo intacto, incluem lesão do nervo motor, dor excessiva e ruptura estrutural da unidade do tendão do músculo.

O teste da gaveta posterior é usado para avaliar a integridade do ligamento cruzado posterior. Com o joelho flexionado a 90 graus e o pé estabilizado (muitas vezes o examinador senta-se no pé do paciente), a tíbia proximal é segurada firmemente com ambas as mãos e a tíbia é empurrada com força posteriormente, notando qualquer frouxidão em comparação com o outro lado.

O teste da gaveta anterior é realizado com o paciente em decúbito dorsal e o joelho fletido a 90 graus. A tíbia proximal é segurada com ambas as mãos e puxada anteriormente, verificando a translação anterior. Muitas vezes, o médico senta-se no pé enquanto realiza o teste para proporcionar estabilidade. É útil comparar o grau de translação com o joelho não lesionado.

O teste de Lachman é realizado colocando o joelho em 30 graus de flexão e, em seguida, estabilizando o fêmur distal com uma mão enquanto puxa a tíbia proximal anteriormente com a outra, tentando assim produzir a translação anterior da tíbia. Um LCA intacto limita a tradução anterior e fornece um ponto final distinto. A falta de um desfecho distinto sugere lesão do LCA.

O teste de mudança de pivô é realizado com o joelho iniciando em extensão. O clínico segura a parte inferior da perna com uma mão e gira internamente a tíbia,

enquanto aplica um estresse em valgo no joelho com a outra mão. Enquanto mantém as forças descritas, o clínico flexiona o joelho. No joelho com deficiência do LCA, isso causa uma redução da tíbia subluxada, que o clínico sente como um 'clunk', e que constitui um teste positivo.

6 Referências

PORTO, C. C. Semiologia médica. 8. ed. Rio de Janeiro: Guanabara Koogan, 2017.
CIPRIANO, J. J. Manual fotográfico de testes ortopédicos e neurológicos. 5 ed. Porto Alegre: Artmed, 2012.
MOORE, K. L. Anatomia Orientada para a Clínica. 8 ed. Rio de Janeiro: Guanabara Koogan, 2019.

PROCEDIMENTO OPERACIONAL PADRÃO

REVISÃO DE EXAME FÍSICO GERAL E MENSURAÇÃO DE SINAIS VITAIS POP - 10

1 Executantes

Discentes sob a supervisão do docente.

2 Objetivo

- ✓ Mostrar aos alunos a forma de integrar o exame físico dos sistemas circulatório, respiratório e digestivo. Esses sistemas já foram vistos no primeiro período, em separado.

3 Responsabilidade

- ➢ Técnicos do laboratório: execução das atividades conforme estabelecidas neste documento.
- ➢ Alunos: execução das atividades conforme estabelecidas neste documento.
- ➢ Professor: execução das atividades conforme estabelecidas neste documento.
- ➢ Responsável técnico: supervisão, orientação e treinamento dos envolvidos quanto a rotina estabelecida neste procedimento.

4 Materiais e/ou Equipamentos

- *Datashow*
- Computador
- Esfigmomanômetro
- Lanterna Clínica
- Estetoscópio
- Maca

5 Procedimento

- Simulação de casos clínicos e *role play* de acordo com a matéria a ser discutida no dia.

6 Referências

BICKLEY, Lynn S.; SZILAGYI, Peter G. Bates: propedêutica médica. 13. ed. Rio de Janeiro: Guanabara Koogan, 2022. recurso online. ISBN 978-85-277-3846-0. Disponível em: <https://integrada.minhabiblioteca.com.br/reader/books/9788527738484> Acesso em: 09 de maio de 2023.
McGEE, S. Evidence-Based Physical Diagnosis. 5 ed. Elsevier.
PORTO, C. C. Semiologia Médica. 8. ed. Rio de Janeiro: Guanabara Koogan, 2019. recurso online. ISBN 978-85-277-3498-1. Disponível em: <https://integrada.minhabiblioteca.com.br/reader/books/9788527734998>. Acesso em: 09 de maio de 2023.
PORTO, C. C.; PORTO, A.L. Exame Clínico. 8. ed. Rio de Janeiro: Guanabara Koogan, 2017. recurso online. ISBN 978-85-277-3103-4. Disponível em: <https://integrada.minhabiblioteca.com.br/reader/books/9788527731034> Acesso em: 09 de maio de 2023.

ANAMNESE DO SISTEMA ENDÓCRINO POP - 11

1 Executantes

Discentes sob a supervisão do docente.

2 Objetivo

- ✓ Conhecimento sobre os principais sinais e sintomas relacionados às patologias da tireoide.

3 Responsabilidade

- ➢ Técnicos do laboratório: execução das atividades conforme estabelecidas neste documento.
- ➢ Alunos: execução das atividades conforme estabelecidas neste documento.
- ➢ Professor: execução das atividades conforme estabelecidas neste documento.
- ➢ Responsável técnico: supervisão, orientação e treinamento dos envolvidos quanto a rotina estabelecida neste procedimento.

4 Materiais e/ou Equipamentos

- Ator
- Datashow
- Macas
- Luvas

5 Procedimento

As doenças tireoidianas são mais frequentes nas mulheres e surgem em faixas etárias distintas. Os bócios multinodulares, por exemplo, ocorrem

predominantemente após a quarta década de vida. A naturalidade e a procedência do paciente precisam ser conhecidas, pois ele pode ser proveniente de áreas pobres em iodo (regiões de bócio endêmico). A profissão do paciente também tem sua importância no raciocínio diagnóstico, principalmente quando há manipulação de material que contenha iodo, antissépticos iodados ou hormônios tireoidianos. Podem surgir nessas pessoas o chamado hipertireoidismo factício e o hipertireoidismo com captação baixa de 131I por contaminação com iodetos. O paciente costuma procurar o médico, queixando--se de “problema da tireoide”, “cansaço”, “nervosismo” ou apresentando sintomas relacionados com o aparelho cardiovascular, tais como dispneia e palpitações. Outras vezes, o próprio paciente ou seus familiares notam o aumento de volume da tireoide, relatando, então, “caroço no pescoço” ou aparecimento de “papo”. É importante pesquisar a presença de fatores desencadeantes ou concomitantes, como, por exemplo, puberdade, gestação, traumas emocionais e/ou físicos e infecções. O uso de medicamentos é de particular interesse no diagnóstico das doenças da tireoide, pois não se pode concluir o exame de um paciente suspeito de sofrer de uma tireoidopatia sem que se esclareça se ele usou medicamentos antes do início da doença, ou realizou outros tratamentos. Deve-se dar particular atenção às substâncias iodadas (xaropes, contrastes radiológicos, colutórios), medicamentos cardiológicos (amiodarona, propranolol) e carbonato de lítio. Os fatores autoimunes são cada vez mais evidenciados nas doenças tireoidianas.

As afecções tireoidianas manifestam se por sintomas e sinais locais (dor, rouquidão, aumento do volume da tireoide) e sintomas gerais, incluindo alterações psicológicas. Podem ser divididos em dois grandes grupos: sintomas e sinais de hiperfunção, e os de hipofunção da glândula. As alterações locais da tireoide são importantes em ambos os grupos, entre as quais destacam se a dor, a dispneia, a disfonia ou rouquidão e a disfagia. No entanto, as doenças tireoidianas podem cursar a longo prazo, sem sinais clínicos. Dor. Sua causa principal é a tireoidite aguda ou subaguda. Mais raramente, pode ser ocasionada por hemorragia ou necrose de um nódulo tireoidiano. Na tireoidite subaguda, a dor deve ser diferenciada da amigdalite ou da faringite. As principais características semiológicas da dor de origem tireoidiana são: piora com a deglutição ou com a palpação; irradiação para os arcos mandibulares ou ouvidos, acompanhada de aumento do volume da glândula, sintomas de

hipertireoidismo, febre baixa e mal-estar geral. Dispneia, disfonia e disfagia. A dispneia é uma manifestação incomum, causada pela compressão da traqueia, principalmente quando o paciente flete a cabeça. A disfonia ou rouquidão é provocada pela compressão ou infiltração do nervo laríngeo recorrente. A disfagia decorre da compressão ou invasão neoplásica do esôfago. O aparecimento súbito desses sintomas em um paciente com bócio pode indicar a presença de câncer da tireoide, principalmente do tipo anaplásico, cujo crescimento é rápido. É de suma importância a caracterização do tempo de evolução, pois há pacientes que sabem da presença de um nódulo por vários anos. Entretanto, um crescimento rápido, em semanas ou poucos meses, levanta sempre a suspeita de câncer.

6 Referências

BICKLEY, Lynn S.; SZILAGYI, Peter G. Bates: propedêutica médica. 13. ed. Rio de Janeiro: Guanabara Koogan, 2022. recurso online. ISBN 978-85-277-3846-0. Disponível em: <https://integrada.minhabiblioteca.com.br/reader/books/9788527738484> Acesso em: 09 de maio de 2023.
McGEE, S. Evidence-Based Physical Diagnosis. 5 ed. Elsevier.
PORTO, C. C. Semiologia Médica. 8. ed. Rio de Janeiro: Guanabara Koogan, 2019. recurso online. ISBN 978-85-277-3498-1. Disponível em: <https://integrada.minhabiblioteca.com.br/reader/books/9788527734998>. Acesso em: 09 de maio de 2023.
PORTO, C. C.; PORTO, A.L. Exame Clínico. 8. ed. Rio de Janeiro: Guanabara Koogan, 2017. recurso online. ISBN 978-85-277-3103-4. Disponível em: <https://integrada.minhabiblioteca.com.br/reader/books/9788527731034> Acesso em: 09 de maio de 2023.

PROCEDIMENTO OPERACIONAL PADRÃO

EXAME FÍSICO DO SISTEMA ENDÓCRINO POP - 12

1 Executantes

Discentes sob a supervisão do docente.

2 Objetivo

- ✓ Exame Físico da Tireoide e Pescoço.
- ✓ Exame Físico de Pé Diabético.

3 Responsabilidade

- ➢ Técnicos do laboratório: execução das atividades conforme estabelecidas neste documento.
- ➢ Alunos: execução das atividades conforme estabelecidas neste documento.
- ➢ Professor: execução das atividades conforme estabelecidas neste documento.
- ➢ Responsável técnico: supervisão, orientação e treinamento dos envolvidos quanto a rotina estabelecida neste procedimento.

4 Materiais e/ou Equipamentos

- Ator
- Datashow
- Macas
- Luvas
- Estetoscópio
- Estesiômetro
- Diapasão 128 Hz

5 Procedimento

As doenças tireoidianas são mais frequentes nas mulheres e surgem em faixas etárias distintas. Os bócios multinodulares, por exemplo, ocorrem

predominantemente após a quarta década de vida. A naturalidade e a procedência do paciente precisam ser conhecidas, pois ele pode ser proveniente de áreas pobres em iodo (regiões de bócio endêmico). A profissão do paciente também tem sua importância no raciocínio diagnóstico, principalmente quando há manipulação de material que contenha iodo, antissépticos iodados ou hormônios tireoidianos. Podem surgir nessas pessoas o chamado hipertireoidismo factício e o hipertireoidismo com captação baixa de 131I por contaminação com iodetos. O paciente costuma procurar o médico, queixando--se de “problema da tireoide”, “cansaço”, “nervosismo” ou apresentando sintomas relacionados com o aparelho cardiovascular, tais como dispneia e palpitações. Outras vezes, o próprio paciente ou seus familiares notam o aumento de volume da tireoide, relatando, então, “caroço no pescoço” ou aparecimento de “papo”. É importante pesquisar a presença de fatores desencadeantes ou concomitantes, como, por exemplo, puberdade, gestação, traumas emocionais e/ou físicos e infecções. O uso de medicamentos é de particular interesse no diagnóstico das doenças da tireoide, pois não se pode concluir o exame de um paciente suspeito de sofrer de uma tireoidopatia sem que se esclareça se ele usou medicamentos antes do início da doença, ou realizou outros tratamentos. Deve-se dar particular atenção às substâncias iodadas (xaropes, contrastes radiológicos, colutórios), medicamentos cardiológicos (amiodarona, propranolol) e carbonato de lítio. Os fatores autoimunes são cada vez mais evidenciados nas doenças tireoidianas.

As afecções tireoidianas manifestam se por sintomas e sinais locais (dor, rouquidão, aumento do volume da tireoide) e sintomas gerais, incluindo alterações psicológicas. Podem ser divididos em dois grandes grupos: sintomas e sinais de hiperfunção, e os de hipofunção da glândula. As alterações locais da tireoide são importantes em ambos os grupos, entre as quais destacam se a dor, a dispneia, a disfonia ou rouquidão e a disfagia. No entanto, as doenças tireoidianas podem cursar a longo prazo, sem sinais clínicos. Dor. Sua causa principal é a tireoidite aguda ou subaguda. Mais raramente, pode ser ocasionada por hemorragia ou necrose de um nódulo tireoidiano. Na tireoidite subaguda, a dor deve ser diferenciada da amigdalite ou da faringite. As principais características semiológicas da dor de origem tireoidiana são: piora com a deglutição ou com a palpação; irradiação para os arcos mandibulares ou ouvidos, acompanhada de aumento do volume da glândula, sintomas de

hipertireoidismo, febre baixa e mal-estar geral. Dispneia, disfonia e disfagia. A dispneia é uma manifestação incomum, causada pela compressão da traqueia, principalmente quando o paciente flete a cabeça. A disfonia ou rouquidão é provocada pela compressão ou infiltração do nervo laríngeo recorrente. A disfagia decorre da compressão ou invasão neoplásica do esôfago. O aparecimento súbito desses sintomas em um paciente com bócio pode indicar a presença de câncer da tireoide, principalmente do tipo anaplásico, cujo crescimento é rápido. É de suma importância a caracterização do tempo de evolução, pois há pacientes que sabem da presença de um nódulo por vários anos. Entretanto, um crescimento rápido, em semanas ou poucos meses, levanta sempre a suspeita de câncer.

O exame físico da tireoide tem como base a inspeção, a palpação e a ausculta. Por meio da inspeção e da palpação, podem-se definir a forma e o tamanho da glândula. Se houver aumento, deve-se esclarecer se é global ou localizado.

Para a palpação da tireoide, usam-se três manobras:

- Paciente sentado e o examinador de pé atrás dele (abordagem posterior). As mãos e os dedos rodeiam o pescoço, com os polegares fixos na nuca e as pontas dos indicadores e médios quase a se tocarem na linha mediana. O lobo direito é palpado pelos dedos da mão esquerda, enquanto os dedos da outra mão afastam o esternocleidomatóideo. Para o lobo esquerdo, as coisas se invertem
- Paciente sentado ou de pé e o examinador sentado ou de pé, postado à sua frente (abordagem anterior). São os polegares que palpam a glândula, enquanto os outros dedos apoiam-se nas regiões supraclaviculares
- Paciente e examinador nas mesmas posições da abordagem anterior, fazendo-se a palpação com uma das mãos, que percorre toda a área correspondente à tireoide. A flexão do pescoço, ou a rotação discreta do pescoço para um lado ou para o outro, provoca relaxamento do músculo esternocleidomastóideo, facilitando a palpação da tireoide (ver Figura 103.1). Ao inspecionar e palpar a tireoide, solicita-se ao paciente que realize deglutições “em seco”, o que permite caracterizar melhor o contorno e os limites da tireoide, a qual se eleva durante o ato de deglutir.

Movimente os dedos em vários sentidos, procurando definir a forma e os limites da tireoide. Por meio da palpação, determinam-se o volume ou as dimensões da glândula, seus limites, a consistência e as características da sua superfície (temperatura da pele, presença de frêmito e sopro). Além disso, é importante dar atenção especial à hipersensibilidade, à consistência e à presença de nódulos.

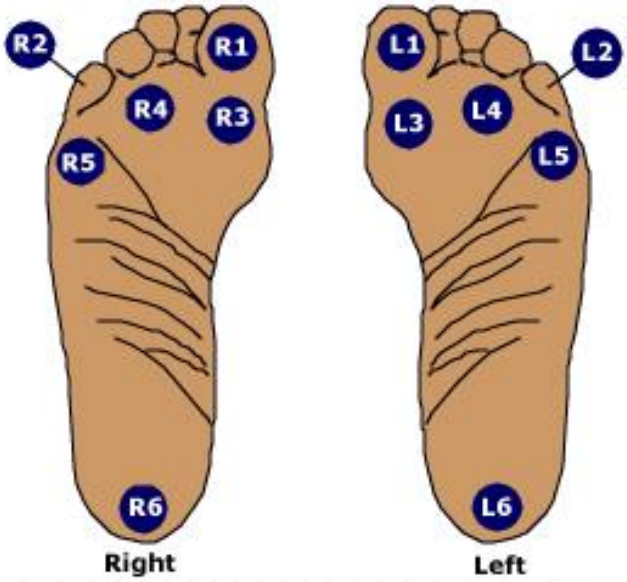

O monofilamento usado para avaliar a sensação deve ser testado em cada um dos 12 locais mostrados, que representam os locais mais comuns de formação de úlcera. A falha em detectar a pressão cutânea em qualquer local indica que o paciente está em alto risco de ulceração futura.

6 Referências

BICKLEY, Lynn S.; SZILAGYI, Peter G. Bates: propedêutica médica. 13. ed. Rio de Janeiro: Guanabara Koogan, 2022. recurso online. ISBN 978-85-277-3846-0. Disponível em: <https://integrada.minhabiblioteca.com.br/reader/books/9788527738484> Acesso em: 09 de maio de 2023.
McGEE, S. Evidence-Based Physical Diagnosis. 5 ed. Elsevier.
PORTO, C. C. Semiologia Médica. 8. ed. Rio de Janeiro: Guanabara Koogan, 2019. recurso online. ISBN 978-85-277-3498-1. Disponível em: <https://integrada.minhabiblioteca.com.br/reader/books/9788527734998>. Acesso em: 09 de maio de 2023.
PORTO, C. C.; PORTO, A.L. Exame Clínico. 8. ed. Rio de Janeiro: Guanabara Koogan, 2017. recurso online. ISBN 978-85-277-3103-4. Disponível em: <https://integrada.minhabiblioteca.com.br/reader/books/9788527731034> Acesso em: 09 de maio de 2023.

PROCEDIMENTO OPERACIONAL PADRÃO

EXAME FÍSICO MOTOR PARTE 1 POP - 13

1 Executantes

Discentes sob a supervisão do docente.

2 Objetivo

- ✓ Realizar exame físico do sistema neurológico Parte 1 (marcha, equilíbrio, coordenação motora, força e tônus muscular e reflexos).

3 Responsabilidade

- Técnicos do laboratório: execução das atividades conforme estabelecidas neste documento.
- Alunos: execução das atividades conforme estabelecidas neste documento.
- Professor: execução das atividades conforme estabelecidas neste documento.
- Responsável técnico: supervisão, orientação e treinamento dos envolvidos quanto a rotina estabelecida neste procedimento.

4 Materiais e/ou Equipamentos

- Vídeos de reflexo
- Datashow
- Macas
- Luvas
- Vídeos com marcha patológica
- Vídeo de Babinski
- Martelo de reflexo

5 Procedimento

EXAME MOTOR

Marcha - Observe a marcha casual do paciente, de preferência com o paciente inconsciente de ser observado. Faça com que o paciente caminhe em sua direção enquanto caminha nos calcanhares, depois se afaste de você na ponta dos pés. Finalmente, faça o paciente caminhar em conjunto, colocando um pé diretamente na frente do outro, como se estivesse andando em uma corda bamba. Observe se o paciente está instável com alguma dessas manobras ou se há alguma assimetria de movimento. Procure também por festinação, uma tendência involuntária de passos para acelerar e tornar-se menores.

Coordenação - O teste de coordenação é muitas vezes referido como teste cerebelar, mas este é um nome impróprio. Embora o cerebelo seja muito importante na produção de movimentos coordenados e achados anormais particulares em testes de coordenação possam sugerir doença cerebelar, outros sistemas também desempenham papéis críticos. Por exemplo, a fraqueza grave do braço impedirá o paciente de realizar o teste dedo ao nariz, mesmo que o cerebelo e suas vias estejam intactos.

Bater com os dedos - Peça ao paciente para fechar o punho com a mão direita e, em seguida, estender o polegar e o dedo indicador e bater a ponta do dedo indicador na ponta do polegar o mais rápido possível. Repita com a mão esquerda. Observe a velocidade, precisão e regularidade do ritmo.

Movimentos alternados rápidos - Faça o paciente pronar e supinar alternadamente a mão direita contra uma superfície estável (por exemplo, uma mesa, a própria coxa ou a mão esquerda do paciente) o mais rápido possível; repita para a mão esquerda. Observe a velocidade, precisão e ritmo. A capacidade prejudicada de realizar essa tarefa é chamada de disdiadococinesia.

Teste dedo no nariz - Peça ao paciente para usar a ponta do dedo indicador direito para tocar a ponta do dedo indicador, depois a ponta do nariz, depois o dedo novamente e assim por diante. Segure o dedo de modo que fique próximo ao extremo do alcance do paciente e mova-o para várias posições diferentes durante o teste. Repita o teste usando o braço esquerdo do paciente. Observe a precisão e o tremor.

Teste calcanhar-canela - Faça o paciente deitar em decúbito dorsal, coloque o calcanhar direito no joelho esquerdo e, em seguida, mova o calcanhar

suavemente para baixo da canela até o tornozelo. Repita usando o calcanhar esquerdo na canela direita. Novamente, observe a precisão e o tremor.

Movimentos involuntários - Observe o paciente ao longo da história e exame físico para o seguinte:

- Tremor;
- Mioclonia – contrações musculares rápidas e semelhantes a choques;
- Coreia – espasmos rápidos e espasmódicos, semelhantes à mioclonia, mas mais aleatórios na localização e mais propensos a se misturar uns aos outros;
- Atetose - movimentos lentos e contorcidos dos membros;
- Ballismus - movimentos de arremesso dos membros de grande amplitude;
- Tiques – movimentos ou vocalizações abruptas, estereotipadas e coordenadas;
- Distonia – manutenção de uma postura anormal ou movimentos repetitivos de torção;
- Outra atividade motora involuntária.

Deslocamento do pronador - Faça com que o paciente estique os braços para que fiquem nivelados e totalmente estendidos com as palmas das mãos voltadas para cima e, em seguida, feche os olhos. Observe por 5 a 10 segundos para ver se qualquer um dos braços tende a pronar (de modo que a palma da mão se volte para dentro) e desce. Um desvio unilateral do pronador em um braço sugere uma lesão do neurônio motor superior afetando esse braço.

Teste de força - Nas extremidades superiores, teste a abdução do ombro, extensão do cotovelo, flexão do cotovelo, extensão do punho, flexão do punho, extensão do dedo, flexão do dedo e abdução do dedo. Nas extremidades inferiores, teste flexão do quadril, extensão do quadril, flexão do joelho, extensão do joelho, dorsiflexão do tornozelo e flexão plantar do tornozelo. Testes adicionais podem ser necessários se alguns desses músculos estiverem fracos ou se o paciente se queixar de fraqueza focal para determinar se a fraqueza está na distribuição de um nervo ou raiz nervosa específica.

Para cada movimento, coloque o membro próximo ao meio de sua amplitude e peça ao paciente para resistir a você enquanto você tenta mover o membro

daquela posição. Por exemplo, ao testar a abdução do ombro, os braços do paciente devem estar na horizontal, formando uma letra T com o corpo, e o paciente deve tentar manter essa posição enquanto você pressiona os dois braços para baixo em um ponto entre os ombros e os cotovelos. Quando possível, coloque uma mão acima da articulação que está sendo examinada para estabilizá-la e exerça pressão com a outra mão logo abaixo da articulação, para isolar o movimento específico que você está tentando testar.

Graduando a força - A convenção mais comum para graduar a força muscular é a escala de 0 a 5 do Medical Research Council:

- 0 = sem contração;
- 1 = contração muscular visível, mas sem movimento da articulação;
- 2 = contração fraca insuficiente para vencer a gravidade;
- 3 = contração fraca capaz de superar a gravidade, mas sem resistência adicional;
- 4 = contração fraca capaz de superar alguma resistência, mas não a resistência total;
- 5 = normal; capaz de superar a resistência total.

A característica mais atraente dessa escala é sua reprodutibilidade; é improvável que um examinador atribua uma pontuação de 1 a um músculo que outro examinador classificou 3 ou mais forte. Uma grande limitação da escala é que ela é insensível a diferenças sutis de força. Em particular, o grau 4 abrange uma ampla faixa, de modo que na maioria das situações clínicas a escala não permite a diferenciação precisa da gravidade da fraqueza de um músculo para outro. Da mesma forma, não é uma ferramenta sensível para documentar mudanças moderadas na força ao longo do tempo. Muitos médicos tentam compensar isso usando graus intermediários, como 3+ ou 5-, mas isso resulta em menor reprodutibilidade porque não há consenso sobre como esses graus intermediários devem ser definidos.

Terminologia de fraqueza - Monoparesia refere-se à fraqueza de um único membro. Hemiparesia é a fraqueza de um lado do corpo. A paraparesia é a fraqueza de ambas as extremidades inferiores. Quadriparesia é a fraqueza dos quatro membros. Monoplegia, hemiplegia, paraplegia e tetraplegia são termos análogos que se referem à paralisia completa ou quase completa dos membros

envolvidos. Diplegia é um termo que deve ser evitado porque é usado de forma diferente por diferentes autores.

Massa muscular - Os músculos ativos em cada movimento devem ser inspecionados e palpados em busca de evidências de atrofia durante o teste de força. As fasciculações (contrações musculares aleatórias e involuntárias) também devem ser observadas.

Tônus muscular - O tônus muscular é a leve tensão residual presente no músculo voluntariamente relaxado. O tônus é avaliado qualitativamente pedindo ao paciente para relaxar e permitir que você manipule os membros passivamente. Isso é mais difícil para a maioria dos pacientes do que você pode imaginar, e você pode precisar tentar distraí-los envolvendo-os em conversas não relacionadas ou pedir-lhes que deixem seus membros moles, "como um macarrão molhado".

Várias formas de tônus aumentado (hipertonia) são distinguidas, incluindo espasticidade, rigidez e paratonia. A diminuição do tônus (hipotonia) também ocorre.

Espasticidade - A espasticidade depende da posição do membro e da rapidez com que o membro é movido, resultando classicamente em um "fenômeno de faca de gancho" quando o membro é movido rapidamente. O membro se move livremente por uma curta distância, mas então há uma "pegada" e você deve usar progressivamente mais força para mover o membro até que em um certo ponto há uma liberação repentina e você pode mover o membro livremente novamente. A espasticidade é geralmente maior nos flexores da extremidade superior e nos extensores da extremidade inferior.

Rigidez - A rigidez, em contraste com a espasticidade, é caracterizada pelo aumento da resistência ao longo do movimento. A rigidez do tubo de chumbo aplica-se à resistência uniforme ao longo do movimento. A rigidez da roda dentada é caracterizada pela interrupção rítmica da resistência, produzindo um efeito de catraca. A rigidez geralmente é acentuada pela distração do paciente.

Paratonia - A paratonia (também chamada de gegenhalten) é o aumento da resistência que se torna menos proeminente quando o paciente está distraído; sem essa distração, o paciente parece incapaz de relaxar o músculo. Isso é particularmente comum em pacientes ansiosos ou

dementes. Quando é proeminente, outras anormalidades do tônus são difíceis de avaliar.

Lesões do neurônio motor superior versus inferior - Vários achados do exame ajudam a distinguir lesões centrais das periféricas no sistema motor. Os reflexos tendinosos profundos fornecem uma pista; os reflexos são tipicamente hiperativos com uma lesão central e hipoativos com uma lesão periférica. O sinal de Babinski é um indicador confiável de uma lesão central. Atrofia e fasciculações são comuns na doença do neurônio motor inferior e incomuns na doença do neurônio motor superior.

O padrão de envolvimento muscular também é útil. Uma lesão central geralmente resulta em fraqueza mais pronunciada nos flexores das extremidades inferiores do que nos extensores, mas nas extremidades superiores os extensores são mais fracos do que os flexores. Isso geralmente é chamado de fraqueza piramidal, mas não ocorre com lesões puras dos tratos piramidais. Em vez disso, é o resultado final da interrupção de todos os tratos motores descendentes e provavelmente é mais apropriadamente chamado de padrão de fraqueza do neurônio motor superior (UMN). O padrão de fraqueza UMN.

6 Referências

BICKLEY, Lynn S.; SZILAGYI, Peter G. Bates: propedêutica médica. 13. ed. Rio de Janeiro: Guanabara Koogan, 2022. recurso online. ISBN 978-85-277-3846-0. Disponível em: <https://integrada.minhabiblioteca.com.br/reader/books/9788527738484> Acesso em: 09 de maio de 2023.
McGEE, S. Evidence-Based Physical Diagnosis. 5 ed. Elsevier.
PORTO, C. C. Semiologia Médica. 8. ed. Rio de Janeiro: Guanabara Koogan, 2019. recurso online. ISBN 978-85-277-3498-1. Disponível em: <https://integrada.minhabiblioteca.com.br/reader/books/9788527734998>. Acesso em: 09 de maio de 2023.
PORTO, C. C.; PORTO, A.L. Exame Clínico. 8. ed. Rio de Janeiro: Guanabara Koogan, 2017. recurso online. ISBN 978-85-277-3103-4. Disponível em: <https://integrada.minhabiblioteca.com.br/reader/books/9788527731034> Acesso em: 09 de maio de 2023.

PROCEDIMENTO OPERACIONAL PADRÃO

EXAME FÍSICO MOTOR PARTE 2 POP - 14

1 Executantes

Discentes sob a supervisão do docente.

2 Objetivo

- ✓ Realizar exame físico do sistema neurológico Parte 2 (marcha, equilíbrio, coordenação motora, força e tônus muscular e reflexos).

3 Responsabilidade

- ➢ Técnicos do laboratório: execução das atividades conforme estabelecidas neste documento.
- ➢ Alunos: execução das atividades conforme estabelecidas neste documento.
- ➢ Professor: execução das atividades conforme estabelecidas neste documento.
- ➢ Responsável técnico: supervisão, orientação e treinamento dos envolvidos quanto a rotina estabelecida neste procedimento.

4 Materiais e/ou Equipamentos

- Vídeos de reflexo
- Datashow
- Macas
- Luvas
- Vídeos com marcha patológica
- Vídeo de Babinski
- Martelo de reflexo

5 Procedimento

EXAME REFLEXO

O relaxamento é crítico durante o exame de reflexo. Os reflexos tendinosos são difíceis de obter quando os pacientes tensionam os músculos que estão sendo testados. É útil distrair os pacientes, engajando-os em conversas enquanto testam seus reflexos.

Reflexos tendinosos - Os reflexos do bíceps, tríceps, braquiorradial, joelho (patelar) e tornozelo (Aquiles) são os comumente testados. A articulação em consideração deve estar em cerca de 90 graus e totalmente relaxada. Muitas vezes é útil embalar a articulação em seu próprio braço para apoiá-la. Com o outro braço, segure a ponta do martelo e deixe a cabeça do martelo cair como um pêndulo até atingir o tendão:

- Bíceps - logo anterior ao cotovelo.
- Tríceps - logo posterior ao cotovelo.
- Braquiorradial – cerca de 10 cm acima do punho na face radial do antebraço.
- Joelho – logo abaixo da patela.
- Tornozelo – logo atrás do tornozelo.

Quando um paciente tem reflexos difíceis de eliciar, você pode amplificá-los usando procedimentos de reforço: Peça ao paciente para cerrar os dentes ou (ao testar os reflexos dos membros inferiores) juntar os dedos flexionados de ambas as mãos e puxar. Isso também é conhecido como a manobra de Jendrassik.

Clonus é uma série rítmica de contrações musculares induzidas pelo alongamento do tendão. Ocorre mais comumente no tornozelo, onde normalmente é desencadeado pela dorsiflexão repentina do pé do paciente e pela manutenção de uma leve pressão para cima na sola.

Quando os reflexos são rápidos, é difícil detectar uma leve assimetria. Para a comparação mais sensível, é melhor reduzir o estímulo até que esteja um pouco acima do limite para eliciar o reflexo. Normalmente deixo de lado meu martelo de reflexo e uso as pontas dos dedos para esse fim. Procuro duas manifestações de assimetria:

- O estímulo limiar é o mesmo em cada lado, ou eu sempre preciso bater mais forte em um lado do que no outro?
- Se o estímulo limiar é o mesmo em cada lado, ele elicia a mesma magnitude de resposta em cada lado?

Tais distinções sutis são mais facilmente feitas testando o reflexo de um lado imediatamente após testar o reflexo correspondente do outro lado, em vez de testar todos os reflexos em um membro antes de testar o membro contralateral. Outra técnica que uso para aumentar a sensibilidade à assimetria reflexa sutil é colocar meu dedo no tendão do paciente e golpear meu dedo em vez de golpear o tendão diretamente. Isso me ajuda a mirar com mais precisão e me permite sentir a contração do tendão.

Classificação dos reflexos - A convenção mais comum para a classificação dos reflexos tendinosos profundos é simples, mas imprecisa:

- 0 = ausente
- 1 = reduzido (hipoativo)
- 2 = normal
- 3 = aumentado (hiperativo)
- 4 = clono

Alguns examinadores usam um grau de 5 para designar o clônus sustentado, reservando 4 para o clônus não sustentado que eventualmente desaparece após 2 a 10 batimentos. Alguns examinadores também incluem um grau de reflexo de 1/2 para indicar um reflexo que só pode ser obtido por reforço.

A limitação óbvia desse esquema é que ele não fornece diretrizes para determinar quando os reflexos estão reduzidos, normais ou aumentados. Isso fica a cargo do julgamento individual, com base na percepção do examinador da gama de reflexos presentes na população normal.

Interpretando reflexos - A comparação entre os reflexos em uma parte do corpo e outra é muito mais importante do que o grau absoluto de reflexo. A comparação mais importante é entre os reflexos correspondentes à direita e à esquerda, onde mesmo a assimetria sutil pode ser significativa. Como exemplo, pacientes com radiculopatia S1 podem ter um abalo do tornozelo que seria considerado normal, mas é claramente menos rápido do que o abalo do tornozelo do outro lado. Esta

é outra limitação da escala de graduação de reflexos; não expressa distinções sutis que possam ser clinicamente importantes. Por esta razão, muitos examinadores aumentam a escala usando + ou - para designar notas intermediárias. Essas notas têm muito pouca reprodutibilidade de um examinador para outro (ou mesmo para um único examinador de um exame para outro). Eles são úteis apenas para indicar que existe assimetria,

Nervos afetados - A raiz nervosa correspondente a cada reflexo do tendão profundo comumente testado é a seguinte: os reflexos do bíceps e braquiorradial são mediados pelas raízes C5-6, o reflexo do tríceps pelas raízes C6-7 (principalmente C7), o reflexo do joelho por as raízes L3-4 (principalmente L4) e o reflexo do tornozelo pela raiz S1. O reflexo interno dos isquiotibiais é testado com menos frequência, mas é mediado pela raiz nervosa L5.

Resposta plantar - Usando uma superfície estreita e rombuda (por exemplo, uma ponta Q de madeira, chave ou cabo de um martelo de reflexo), bata na sola do pé do paciente na borda lateral, começando perto do calcanhar e continuando ao longo da borda lateral quase até a base do dedo mínimo e, em seguida, curve o caminho medialmente próximo à base dos outros dedos. Isso deve assumir a forma de um traço J suave. Sempre comece aplicando pressão mínima. Isso geralmente é adequado, mas, se não ocorrer resposta, repita a manobra com maior pressão.
A resposta normal é a flexão de todos os dedos (uma "resposta flexora plantar"). Quando há danos nas vias motoras do sistema nervoso central, ocorre um reflexo anormal: o hálux se estende (dorsiflexão) e os outros dedos se espalham. Isso é chamado de resposta plantar extensora; também é conhecido como sinal de Babinski.

Reflexos superficiais - Os reflexos abdominais, reflexos cremastéricos e outros reflexos superficiais geralmente não são relevantes para exames neurológicos padrão.

Reflexos primitivos - Os reflexos de preensão, raiz, focinho e palmamento são conhecidos como reflexos primitivos ou **sinais de liberação frontal.** Esses testes não se encaixam facilmente em nenhuma categoria de exame. São

respostas reflexas, mas seus caminhos são muito mais complicados do que os arcos monossinápticos dos reflexos tendinosos profundos. Eu não testo esses reflexos. Eles têm muito pouco valor de localização e não há evidências convincentes de que reflitam patologia do lobo frontal. Eles não são indicadores confiáveis de função anormal e, com exceção da preensão, todos são observados em uma proporção substancial de indivíduos normais.

EXAME SENSORIAL

O exame sensorial envolve testar primeiro as modalidades sensoriais primárias (isto é, toque leve, dor e temperatura, vibração, senso de posição articular) e depois as funções sensoriais discriminativas (isto é, estereognose, grafestesia, localização de pontos, discriminação de dois pontos e extinção). Os primeiros testam a integridade das vias sensoriais aferentes, enquanto os últimos testam a capacidade dos córtices sensoriais e de associação de analisar e interpretar informações sensoriais.

O exame sensorial é frequentemente a parte mais frustrante do exame neurológico. As instruções muitas vezes devem ser repetidas várias vezes ou mais antes que os pacientes entendam o que estão sendo solicitados a fazer. Esta parte do exame também é cansativa e um tanto desconfortável para os pacientes. Por essas razões, o exame sensorial costuma ser uma das últimas coisas que testo.

Toque leve - Para testar a sensação de toque leve, peça ao paciente que feche os olhos e diga se você está tocando a mão esquerda, direita ou ambas simultaneamente. Repita isso várias vezes, usando um único toque leve aplicado às vezes na face medial da mão e às vezes na face lateral. Observe se o paciente falha consistentemente em detectar a estimulação em um local. Observe também se o paciente "extingue" consistentemente o estímulo em um lado do corpo quando ambos os lados são estimulados simultaneamente. Em seguida, toque o paciente levemente uma vez no aspecto medial de cada mão simultaneamente e pergunte se ele sente o mesmo. Faça a mesma pergunta para a face lateral de cada mão. Se alguma anormalidade for detectada, estenda sua região de teste proximalmente no membro para mapear a área precisa da anormalidade.

Dor/temperatura - Ao se preparar para testar a sensação de dor e temperatura, explique ao paciente que você tocará cada dedo com a ponta afiada ou cega de um alfinete de segurança e demonstre cada um. Então, com os olhos do paciente fechados, toque levemente o aspecto palmar do polegar com a ponta afiada do alfinete e peça ao paciente para dizer "afiado" ou "maçante". Repita isso para cada dedo de cada mão, geralmente usando a ponta afiada, mas incluindo um estímulo surdo em cada mão para ter certeza de que o paciente está prestando atenção. Em seguida, toque o paciente com o alfinete uma vez levemente no aspecto medial de cada mão e pergunte se eles se sentem igualmente afiados. Faça a mesma pergunta para a face lateral de cada mão. Se alguma anormalidade for detectada, estenda sua região de teste proximalmente no membro para mapear a área precisa da anormalidade. Realize testes análogos nos pés. Descarte o alfinete em um recipiente para "cortantes" contaminados.
Geralmente não é necessário testar a dor e a temperatura; ambos serão suficientes. Você pode testar a temperatura de maneira análoga à dor; um estímulo razoável é a parte plana de um diapasão depois de ter sido imerso em água fria e seco.

Sentido da posição articular - Com o indicador e o polegar de uma mão, estabilize a articulação interfalângica distal do polegar esquerdo do paciente, segurando-a nas faces medial e lateral. Com o indicador e o polegar da outra mão, segure as faces medial e lateral da ponta do polegar e mova-o levemente para cima ou para baixo. Peça ao paciente que feche os olhos e identifique a direção do movimento. Repita várias vezes. A maioria dos pacientes normais pode identificar movimentos de alguns graus ou menos. Realize testes análogos do polegar direito do paciente e de ambos os dedos do pé. Se forem detectadas anormalidades, prossiga para as articulações mais proximais no mesmo membro até encontrar uma articulação onde o sentido de posição esteja intacto.
O teste de Romberg também ajuda a avaliar o senso de posição. Faça o paciente ficar de pé com os dois pés juntos e observe se ele consegue manter o equilíbrio depois de fechar os olhos.

Vibração - A sensação de vibração pode ser testada tocando levemente um diapasão de 128 Hz contra uma superfície sólida para produzir uma vibração leve (silenciosa). Com os olhos do paciente fechados, segure a extremidade não

vibratória do diapasão firmemente na articulação interfalângica distal do polegar esquerdo do paciente e pergunte ao paciente se a vibração é detectável. Deixe a vibração desaparecer até que o paciente não a detecte mais e, em seguida, aplique o diapasão no seu próprio polegar para ver se ainda consegue sentir alguma vibração. Repita este teste no polegar direito do paciente e nos dois hálux.

Para um dos membros, pare a vibração antes de aplicar o diapasão no membro para ter certeza de que o paciente está prestando atenção. Caso contrário, esclareça ao paciente que você está interessado apenas na vibração real, não apenas na pressão. Se alguma anormalidade for detectada, aplique o diapasão em articulações progressivamente mais proximais até encontrar uma onde a vibração é detectada normalmente.

Grafestesia - Para testar a grafestesia, peça ao paciente para fechar os olhos e identifique um número de 0 a 9 que você desenha em seu dedo indicador usando uma caneta esferográfica. Repita com vários outros números e compare com a outra mão. Raramente há necessidade de testar a grafestesia nos pés.

Estereognosia - Para testar a estereognosia, peça ao paciente para fechar os olhos e identificar um pequeno objeto (por exemplo, níquel, moeda de dez centavos, moeda de 25 centavos, moeda, chave, clipe de papel) que você coloca em sua mão direita. Teste a mão esquerda da mesma maneira.

Discriminação de dois pontos — A **discriminação** de dois pontos é a capacidade de reconhecer dois pontos aplicados simultaneamente à pele como distintos de um único ponto.

Para testar isso, os pacientes (com os olhos fechados) são solicitados a discriminar entre o toque de um contra dois estímulos aplicados simultaneamente (por exemplo, pontos de um paquímetro) na pele, geralmente em um dedo. A distância inicial entre os dois pontos aplicados é gradualmente diminuída a partir de um teste inicial em cerca de 2 cm até que o paciente não consiga mais distinguir entre dois pontos, determinando a menor distância na qual dois pontos podem ser distinguidos.

Os valores normativos variam de acordo com a idade e localização da região testada. Crianças e adultos jovens (até 39 anos) podem distinguir dois pontos a uma distância de 4 mm, enquanto adultos com mais de 80 anos podem não ser

capazes de distinguir dois pontos a menos de 8,5 mm. O limite normal para a discriminação de dois pontos é de vários centímetros nas costas.

Localização de déficits sensoriais - As vias para diferentes modalidades sensoriais se cruzam em diferentes níveis do sistema nervoso, tornando-as muito úteis para localizar lesões. Ao contrário da distinção entre UMN e lesões do neurônio motor inferior nas vias motoras, não há realmente nenhum achado de exame que ajude a limitar uma lesão a uma porção específica de uma via sensorial.

Para a maioria dos problemas de localização, o conhecimento preciso dos campos sensoriais de nervos periféricos específicos e raízes nervosas é desnecessário. Geralmente é suficiente lembrar o seguinte:

- A sensação viaja do polegar e do dedo indicador através da raiz nervosa C6, do dedo médio através da raiz C7 e do quarto e quinto dedos através da raiz C8.
- Para o restante da extremidade superior, a inervação da raiz "se espalha" a partir da mão.
- Esses padrões de inervação cobrem os aspectos anterior e posterior da extremidade superior. Os dermátomos da extremidade superior são detalhados.
- O **dermátomo L** 5 inclui o dedo grande do pé e a parte **inferior lateral** da **perna**; o dermátomo **S 1 inclui o** dedo pequeno e **a** sola do pé. As raízes L4, L3 e L2 cobrem a região que se estende medialmente e proximalmente a partir do dermátomo L5. O dermátomo S2 se estende do dermátomo S1 até a parte posterior da perna. Os dermátomos das extremidades inferiores são detalhados.
- O nervo mediano carrega a sensação de todos os dedos, exceto o quinto dedo e metade do quarto, que são servidos pelo nervo ulnar. Esses territórios nervosos se estendem proximalmente até o punho na face palmar da mão. No aspecto dorsal, o território do nervo ulnar ainda se estende até o punho, mas o território do nervo mediano desaparece no território do nervo radial nas articulações metacarpofalângicas.

O nervo peroneal comum inerva a parte lateral da perna e o dorso do pé; o nervo tibial inerva a sola.

6 Referências

BICKLEY, Lynn S.; SZILAGYI, Peter G. Bates: propedêutica médica. 13. ed. Rio de Janeiro: Guanabara Koogan, 2022. recurso online. ISBN 978-85-277-3846-0. Disponível em: <https://integrada.minhabiblioteca.com.br/reader/books/9788527738484> Acesso em: 09 de maio de 2023.
McGEE, S. Evidence-Based Physical Diagnosis. 5 ed. Elsevier.
PORTO, C. C. Semiologia Médica. 8. ed. Rio de Janeiro: Guanabara Koogan, 2019. recurso online. ISBN 978-85-277-3498-1. Disponível em: <https://integrada.minhabiblioteca.com.br/reader/books/9788527734998>. Acesso em: 09 de maio de 2023.
PORTO, C. C.; PORTO, A.L. Exame Clínico. 8. ed. Rio de Janeiro: Guanabara Koogan, 2017. recurso online. ISBN 978-85-277-3103-4. Disponível em: <https://integrada.minhabiblioteca.com.br/reader/books/9788527731034> Acesso em: 09 de maio de 2023.

PROCEDIMENTO OPERACIONAL PADRÃO

ANAMNESE E EXAME FÍSICO DO SISTEMA GENITAL MESCULINO | POP - 15

1 Executantes

Discentes sob a supervisão do docente.

2 Objetivo

- ✓ Trabalhar o exame físico da genitália.
- ✓ Demonstração seguida de treinamento com manequins.
- ✓ Demonstrar o exame especular
- ✓ Demostrar o exame do toque vaginal

3 Responsabilidade

- ➢ Técnicos do laboratório: execução das atividades conforme estabelecidas neste documento.
- ➢ Alunos: execução das atividades conforme estabelecidas neste documento.
- ➢ Professor: execução das atividades conforme estabelecidas neste documento.
- ➢ Responsável técnico: supervisão, orientação e treinamento dos envolvidos quanto a rotina estabelecida neste procedimento.

4 Materiais e/ou Equipamentos

- Datashow
- Computador
- Manequim adulto
- Manequim genitália masculina
- Luvas nitrílicas
- Maca

5 Procedimento

- Simulação de casos clínicos e *role play* de acordo com a matéria a ser discutida no dia.

Exame especular: O exame especular, também conhecido como exame ginecológico, é uma parte importante da saúde reprodutiva feminina. Durante o exame, a paciente fica deitada na mesa de exame ginecológico com os pés apoiados em estribos. O examinador introduz suavemente um instrumento chamado espéculo na vagina, que é gradualmente aberto para permitir a visualização do colo do útero e da vagina.

Durante essa visualização, o examinador pode observar a cor, textura e possíveis anormalidades do colo do útero e da mucosa vaginal. Também é possível identificar inflamações, infecções, pólipos, tumores ou outras condições que podem requerer tratamento.

O exame especular geralmente é indolor, embora algumas mulheres possam sentir um leve desconforto durante a inserção do espéculo. É uma parte importante dos exames de rotina para detectar precocemente problemas ginecológicos, como câncer cervical, infecções e doenças sexualmente transmissíveis.

Toque vaginal: O exame de toque vaginal é uma parte importante do exame ginecológico realizado a consulta de rotina ou quando há preocupações com a saúde reprodutiva da paciente. Durante o exame, o examinador insere um ou dois dedos lubrificados na vagina da paciente para avaliar a saúde dos órgãos reprodutivos internos, como o útero, os ovários e as trompas de falópio.

Durante o toque vaginal, o examinador pode sentir o tamanho, forma e posição do útero, bem como verificar a presença de anormalidades, como tumores, cistos ovarianos ou áreas dolorosas que podem indicar inflamação ou infecção.

Esse exame também pode ser usado para avaliar o colo do útero, especialmente durante o trabalho de parto, para determinar a dilatação e a efacemento cervical.

Embora possa ser desconfortável para algumas mulheres, o exame de toque vaginal é geralmente rápido e indolor. É uma ferramenta importante para a detecção precoce de problemas ginecológicos e para monitorar a saúde reprodutiva da mulher.

6 Referências

BICKLEY, Lynn S.; SZILAGYI, Peter G. Bates: propedêutica médica. 13. ed. Rio de Janeiro: Guanabara Koogan, 2022. recurso online. ISBN 978-85-277-3846-0. Disponível em: <https://integrada.minhabiblioteca.com.br/reader/books/9788527738484> Acesso em: 09 de maio de 2023.
McGEE, S. Evidence-Based Physical Diagnosis. 5 ed. Elsevier.
PORTO, C. C. Semiologia Médica. 8. ed. Rio de Janeiro: Guanabara Koogan, 2019. recurso online. ISBN 978-85-277-3498-1. Disponível em: <https://integrada.minhabiblioteca.com.br/reader/books/9788527734998>. Acesso em: 09 de maio de 2023.
PORTO, C. C.; PORTO, A.L. Exame Clínico. 8. ed. Rio de Janeiro: Guanabara Koogan, 2017. recurso online. ISBN 978-85-277-3103-4. Disponível em: <https://integrada.minhabiblioteca.com.br/reader/books/9788527731034> Acesso em: 09 de maio de 2023.

PROCEDIMENTO OPERACIONAL PADRÃO

SISTEMA URINÁRIO EXAME FÍSICO DO ABDOME	POP - 16

1 Executantes

Discentes sob a supervisão do docente.

2 Objetivo

- ✓ Executar o exame físico dos rins e vias urinárias.
- ✓ Realizar o exame físico do abdome.

3 Responsabilidade

- ➢ Técnicos do laboratório: execução das atividades conforme estabelecidas neste documento.
- ➢ Alunos: execução das atividades conforme estabelecidas neste documento.
- ➢ Professor: execução das atividades conforme estabelecidas neste documento.
- ➢ Responsável técnico: supervisão, orientação e treinamento dos envolvidos quanto a rotina estabelecida neste procedimento.

4 Materiais e/ou Equipamentos

- Álcool em gel
- Algodão
- Macas
- Peças anatômicas do abdome
- Estetoscópios

5 Procedimento

A dor abdominal pode ser uma queixa desafiadora tanto para a atenção primária quanto para os médicos especialistas, porque frequentemente é uma queixa benigna, mas também pode anunciar uma patologia aguda grave.

Os médicos são responsáveis por tentar determinar quais pacientes podem ser observados ou tratados sintomaticamente com segurança e quais requerem investigação adicional ou encaminhamento a um especialista. Essa tarefa é complicada pelo fato de que a dor abdominal é muitas vezes uma queixa inespecífica que se apresenta com outros sintomas.

A avaliação do paciente com dor abdominal consiste em: coletar a história adequadamente, avaliar se a dor é aguda ou crônica, descrever a dor: localização, elementos temporais, qualidade da dor. Avaliar a gravidade da dor. Investigar fatores precipitantes e atenuantes: Determinar o que precipita ou atenua a dor pode ajudar a estreitar o diferencial. A dor da isquemia mesentérica crônica geralmente começa dentro de uma hora após a ingestão, enquanto a dor das úlceras duodenais pode ser aliviada pela alimentação e reaparecer várias horas após a refeição. A dor da pancreatite é classicamente aliviada sentando-se e inclinando-se para a frente. A peritonite geralmente faz com que os pacientes fiquem imóveis de costas porque qualquer movimento causa dor. Obter uma história de dor que ocorre em relação à ingestão de alimentos contendo lactose ou glúten pode ser útil na identificação de sensibilidades a esses constituintes alimentares. Pacientes com doenças transmitidas por alimentos podem adoecer após ingerir certos alimentos.

Todos os pacientes devem apresentar sinais vitais e exame abdominal. Outro exame físico dependerá da história. Pacientes com dor abdominal crônica devem ser submetidos a um exame físico completo.

Sinais vitais – Sinais vitais instáveis são uma indicação para encaminhamento imediato ao departamento de emergência.

Os sinais vitais podem informar uma avaliação adicional. O peso e quaisquer alterações devem ser observados em pacientes atendidos em várias visitas. Pacientes com hipoxemia devem ser avaliados para etiologias pulmonares de dor abdominal. Febre levanta suspeita de doença infecciosa. Os

sinais vitais ortostáticos podem ser indicativos de desidratação ou um sinal de insuficiência adrenal.

O exame abdominal inclui inspeção, ausculta, percussão e palpação. Em pacientes com suspeita de dor abdominal psicogênica, é importante realizar o exame abdominal enquanto o paciente está distraído.

Inspeção – A aparência geral e o nível de conforto ou desconforto devem ser observados. A inspeção do abdome deve incluir atenção à posição assumida pelo paciente quando sente dor; a imobilidade estrita é típica de um paciente com peritonite, enquanto pacientes com cólica biliar ou renal se contorcem em agonia. Pacientes com peritonite terão piora da dor quando o examinador bater levemente na maca.

Auscultação – O abdome deve ser auscultado para ruídos intestinais. A auscultação é um achado físico útil, particularmente na detecção de íleo. Sons intestinais anormais são altamente preditivos de obstrução do intestino delgado em pacientes com dor abdominal aguda. Sons intestinais anormalmente ativos e agudos são uma característica da obstrução intestinal precoce, enquanto um atrito na área apropriada pode ser ouvido em um paciente com infarto esplênico.

Percussão – Começamos com percussão suave (em vez de palpação). Pacientes com peritonite terão dor com percussão suave. A percussão também é usada para identificar ascite e hepatomegalia. O timpanismo significa um intestino distendido, enquanto o embotamento pode significar uma massa. Mudar o embotamento é um sinal confiável e bastante preciso para a detecção de ascite.

Palpação – A palpação é usada para avaliar a sensibilidade do abdome e órgãos aumentados (por exemplo, hepatomegalia ou esplenomegalia) ou massas. Começamos examinando o quadrante do abdome onde o paciente sente menos dor.

A rigidez muscular ou "proteção" é um sinal importante e precoce de inflamação peritoneal; pode ser unilateral em um paciente com massa inflamatória focal, como abscesso diverticular, ou difusa na peritonite. A proteção geralmente está ausente com fontes mais profundas de dor, como cólica renal e pancreatite.

A sensibilidade rebote pode refletir peritonite. Se o teste de sensibilidade de rebote for apropriado, começamos com palpação suave e liberação. Se o paciente não tiver sensibilidade de rebote com palpação suave, então procedemos à palpação mais profunda e liberação.

O paciente deve ser examinado quanto a impactação fecal pode ser a explicação para os sinais e sintomas de obstrução em idosos, enquanto a sensibilidade ao toque retal pode ser o único achado anormal em um paciente com apendicite retrocecal. No entanto, alguns pacientes com dor localizada no abdome superior (por exemplo, dor no quadrante superior direito) ou dor abdominal provavelmente de causa não gastrointestinal (por exemplo, suspeita de cistite) podem não necessitar de um exame retal.

6 Referências

BICKLEY, Lynn S.; SZILAGYI, Peter G. Bates: propedêutica médica. 13. ed. Rio de Janeiro: Guanabara Koogan, 2022. recurso online. ISBN 978-85-277-3846-0. Disponível em: <https://integrada.minhabiblioteca.com.br/reader/books/9788527738484> Acesso em: 09 de maio de 2023.
McGEE, S. Evidence-Based Physical Diagnosis. 5 ed. Elsevier.
PORTO, C. C. Semiologia Médica. 8. ed. Rio de Janeiro: Guanabara Koogan, 2019. recurso online. ISBN 978-85-277-3498-1. Disponível em: <https://integrada.minhabiblioteca.com.br/reader/books/9788527734998>. Acesso em: 09 de maio de 2023.
PORTO, C. C.; PORTO, A.L. Exame Clínico. 8. ed. Rio de Janeiro: Guanabara Koogan, 2017. recurso online. ISBN 978-85-277-3103-4. Disponível em: <https://integrada.minhabiblioteca.com.br/reader/books/9788527731034> Acesso em: 09 de maio de 2023.

PROCEDIMENTO OPERACIONAL PADRÃO

RCP EM PEDIATRIA POP - 17

1 Executantes

Discentes sob a supervisão do docente.

2 Objetivo

- ✓ Realizar o atendimento ao paciente vítima de Parada Cardiorrespiratória através do uso do Suporte Básico de Vida.

3 Responsabilidade

- ➢ Técnicos do laboratório: execução das atividades conforme estabelecidas neste documento.
- ➢ Alunos: execução das atividades conforme estabelecidas neste documento.
- ➢ Professor: execução das atividades conforme estabelecidas neste documento.
- ➢ Responsável técnico: supervisão, orientação e treinamento dos envolvidos quanto a rotina estabelecida neste procedimento.

4 Materiais e/ou Equipamentos

- Manequim para RCP pediátrico
- Máscara pocket pediátrico
- Bolsa-valva-máscara
- Cânula de Guedel
- Desfibrilador Externo Automático

5 Procedimento

A identificação da Parada Cardiorrespiratória em pediatria deve ser iniciada a partir a avaliação da responsividade por meio da estimulação em face plantar bilateral. Se ela não responder, significa que está inconsciente. Em bebês (até um ano de idade), deverá ser avaliado o pulso braquial colocando os dedos no

lado interno do antebraço, entre o cotovelo e o ombro.

Mediante a ausência de pulso ou houver ausência de responsividade, respiração e for identificada uma frequência cardíaca abaixo de 60/min. com sinais de perfusão deficiente, configura-se o quadro de PCR.

A avaliação da respiração e do pulso deverá ser feita simultaneamente, ou seja, em até 10 segundos. A checagem da respiração deve ser feita por meio da análise da expansão do tórax por 10 segundos, se não houver expansão torácica ou se for observada respiração agônica, conhecida como *gasping*, considera-se que a vítima não está respirando.

Para verificar o pulso em crianças a partir de um ano, palpe o pulso carotídeo. Para isso, você deve colocar a ponta dos dedos indicador e médio no espaço entre a traqueia e os músculos laterais do pescoço.

Mediante identificação da PCR, deverá proceder:

- Em bebês, caso o socorrista esteja acompanhado de outro profissional treinado, realizar as compressões numa relação de 15 compressões para 2 ventilações (15:2). Se sozinho, mantenha a relação 30:2.
- Utilizar a técnica dos dois dedos se estiver sozinho, aplicando-os no centro do tórax do bebê, logo abaixo da linha dos mamilos (não pressione na parte inferior do esterno). Se acompanhado de profissional treinado, utilizar a técnica do envolvimento do tórax com as mãos e compressão com os polegares;
- Comprimir a profundidade de um terço do diâmetro do tórax, o que equivale a, aproximadamente, 1,5 polegada (4 cm);
- Em crianças (de um ano ao início da puberdade, ou seja, aparecimento de pelos no tórax ou nas axilas – no caso dos meninos – ou início do desenvolvimento das mamas nas meninas), deve-se realizar a mesma relação para menores de 1 ano, porém, a compressão pode ser realizada com apenas uma mão no caso de crianças muito pequenas e a profundidade de um terço do diâmetro do tórax na criança equivale a, aproximadamente, 2 polegadas (5 cm);
- Abrir as vias aéreas para permitir as ventilações, desobstruindo-as por meio de manobras manuais: como a elevação do queixo na altura do *tragus*. Uma outra alternativa para manter via aérea pérvia é a partir de colocação da cânula orofaríngea;

- Realizar duas ventilações de resgate com duração de um segundo cada uma e que produzam elevação visível do tórax. Podem ser executadas por meio de algumas maneiras ou dispositivos: ventilação boca a boca; ventilação com máscara facial (*máscara pocket*) e ventilação com dispositivo bolsa-valva-máscara/insuflador manual;
- Realizar a rápida desfibrilação assim que o DEA ou desfibrilador manual esteja disponível;
- Aplicar o DEA assim que disponível com pás pediátricas e/ou atenuador de carga. Se possuir somente pás de adulto, está autorizada a utilização delas, porém, se o tórax for estreito, pode ser necessária a aplicação de uma pá anteriormente (sobre o esterno) e outra posteriormente (entre as escápulas), na mesma altura, para que as pás não se sobreponham;
- Lactentes (0 a 1 ano) é preferível o desfibrilador manual, porém, se não estiver disponível, utilize o DEA com pás pediátricas e/ou o atenuador de carga. Se este também não estiver disponível, utilize as pás de adulto, uma posicionada anteriormente (sobre o esterno) e a outra posteriormente (entre as escápulas), na mesma altura; o prejuízo para o miocárdio é mínimo e há bons benefícios neurológicos;
- Aguardar análise do ritmo;
- Se orientado para desfibrilação *"choque indicado"*, afastar a equipe, após comando, desfibrilar o paciente e, reiniciar imediatamente as compressões;
- Se orientado para *"choque não indicado",* verificar o pulso do paciente. Se ausente, (re) iniciar as compressões. Se presente, proceder com os cuidados pós PCR.

6 Referências

BICKLEY, Lynn S.; SZILAGYI, Peter G. Bates: propedêutica médica. 13. ed. Rio de Janeiro: Guanabara Koogan, 2022. recurso online. ISBN 978-85-277-3846-0. Disponível em: <https://integrada.minhabiblioteca.com.br/reader/books/9788527738484> Acesso em: 09 de maio de 2023.
McGEE, S. Evidence-Based Physical Diagnosis. 5 ed. Elsevier.
PORTO, C. C. Semiologia Médica. 8. ed. Rio de Janeiro: Guanabara Koogan, 2019. recurso online. ISBN 978-85-277-3498-1. Disponível em: <https://integrada.minhabiblioteca.com.br/reader/books/9788527734998>. Acesso em: 09 de maio de 2023.
PORTO, C. C.; PORTO, A.L. Exame Clínico. 8. ed. Rio de Janeiro: Guanabara Koogan, 2017. recurso online. ISBN 978-85-277-3103-4. Disponível em: <https://integrada.minhabiblioteca.com.br/reader/books/9788527731034> Acesso em: 09 de maio de 2023.